

# Estudio Radiográfico Prospectivo de la Reparación Ósea en Sínfisis Mandibular Posterior a la Remoción Ósea de Mentón

## Radiographic Prospective Study of Osseous Repair in Mandibular Symphysis After Chin Bone Remove

\*Claudio Ferreira Nóia; \*Rafael Ortega-Lopes; \*Fábio Ricardo Loureiro Sato; \*\*Sergio Olate & \*Renato Mazzonetto

NÓIA, C. F.; ORTEGA-LOPES, R.; SATO, F. R. L.; OLATE, S. & MAZZONETTO, R. Estudio radiográfico prospectivo de la reparación ósea en sínfisis mandibular posterior a la remoción ósea de mentón. *Int. J. Morphol.*, 30(1):100-104, 2012.

**RESUMEN:** El retiro de hueso de sínfisis mandibular ha sido utilizado ampliamente para diferentes procedimientos reconstructivos maxilofaciales. El objetivo de esta investigación fue establecer la existencia de la reparación ósea en el defecto creado en sínfisis debido al retiro de hueso. Treinta pacientes (22 mujeres, 8 hombres) de entre 21 y 65 años fueron operados para retirar hueso de mentón que fue posteriormente aplicado en reconstrucción ósea alveolar; las cirugías fueron realizadas por dos cirujanos maxilofaciales y los pacientes fueron evaluados con telerradiografías en la etapa preoperatoria, postoperatoria inmediata (PI) y postoperatoria tardía (PTar), donde se realizaron medidas horizontales y verticales del defecto óseo; los valores fueron estudiados con la prueba t de Student con valor de  $p < 0,05$ . Luego del retiro óseo se observó un defecto vertical promedio de  $12,80 \pm 1,99$  y horizontal de  $8,33 \pm 1,77$ ; luego de un año, se obtuvo una disminución de 32,8% en el sentido vertical y 50,3% horizontal, presentando significancia estadística en relación al PI. Se concluye que existe reparación ósea del defecto originado en sínfisis siendo próximo al 30%-50% en la evaluación de un año posterior a la cirugía.

**PALABRAS CLAVE:** Sitios donante intraoral; Injerto óseo; Reparación ósea.

## INTRODUCCIÓN

La reconstrucción ósea previo a la instalación de implantes óseointegrados es una técnica debidamente documentada con altas tasas de éxito (Deatherage, 2010). Del punto de vista biológico, la mejor opción reconstructiva está en el hueso autógeno (Deatherage; Olate *et al.*, 2007a), existiendo algunas opciones intraorales que pueden ser utilizadas para retirar el hueso necesario; de entre ellos, la rama de mandíbula (Verdugo *et al.*, 2009) y la sínfisis mandibular (Montazem *et al.*, 2000) han sido popularizados por su capacidad de entregar amplias cantidades que permiten injertar en sitios que requieren instalación de implantes o reparar fisuras alveolares.

La sínfisis y parasínfisis mandibular ha sido utilizada por su capacidad de aportar hueso cortical y esponjoso y por el rápido acceso quirúrgico que presenta (Hoppenreijns *et al.*, 1992), siendo aplicada en diferentes condiciones clínicas (Sindet-Pedersen & Enemark, 1988; Precious & Smith, 1992). Anatómicamente, esta región presenta estructuras

importantes a considerar como los forámenes mentales con su paquete vascular y nervioso mental, músculos mentales y raíces dentarias (Montazem *et al.*), lo que justifica buena parte de las complicaciones y secuelas de esta cirugía. De esta forma, se ha identificado complicaciones postoperatorias como la parestesia regional, lesiones a raíces dentarias, ptosis de labio, alteraciones en el contorno facial, entre otras (Raghoobar *et al.*, 2001; Sbordone *et al.*, 2009), que exigen del cirujano un amplio conocimiento de la técnica y de las condicionantes anatómicas del sector.

A pesar de todo, uno de los elementos poco estudiados hasta ahora es la reparación ósea que existe en el defecto creado en la sínfisis. Cuando se retira el hueso necesario, permanece un defecto en sínfisis que posteriormente debe repararse; de esta forma, el objetivo de esta investigación es identificar la reparación ósea existente en sínfisis mandibular luego de retirar un bloque óseo para reconstrucción alveolar.

\* Área de Cirugía Oral y Maxilofacial, Departamento de Diagnóstico Oral, Facultad de Odontología de Piracicaba, Universidad Estadual de Campinas, Brasil.

\*\*Unidad de Cirugía Oral y Maxilofacial, Departamento de Odontología Integral, Facultad de Medicina, Universidad de La Frontera, Chile.

## MATERIAL Y MÉTODO

Fueron estudiados 30 pacientes (22 mujeres y 8 hombres) sometidos a remoción de hueso de mentón para cirugía de aumento de hueso alveolar con objetivo de instalar implantes óseointegrados; la edad media de los pacientes fue de 45 años (rango entre 21 y 65 años). Criterios de inclusión fueron la ausencia de patologías del metabolismo óseo u otra patología que altera la reparación ósea, quedando excluidos los pacientes con hábito tabáquico, alcohólicos o con historia de trauma. Esta investigación fue aprobada por el comité de ética de la Facultad de Odontología de la Universidad Estadual de Campinas con el número 040/2009.

**Procedimiento quirúrgico.** Las cirugías fueron realizadas por dos cirujanos previamente calibrados. El acceso quirúrgico consistió de una incisión (hoja 15 en bisturí frío) realizada 5mm inferior a la línea mucogingival iniciando en el sector derecho, inferior al canino ipsilateral y finalizó a nivel del canino del lado izquierdo; posteriormente fue realizada la incisión de los músculos mentales en la misma dirección hasta llegar a periostio, momento en el que fue rebatido un colgajo de espesor total con descolamiento total hasta la región del margen basilar de sínfisis. A continuación fueron observados los forámenes mentales del lado izquierdo y del lado derecho y fue establecido el límites de la osteotomía 5mm inferior al ápice de los dientes inferiores, 5 mm superior al margen basilar de mandíbula y 5 mm hacia medial de ambos forámenes.

La osteotomía fue realizada con fresa tronco cónica No 702 montada en pieza de mano con rotación máxima de 25.000 rpm, bajo constante irrigación de suero fisiológico al 0,9%. La longitud y magnitud de la osteotomía fue establecida en base a la necesidad de la reconstrucción, pero en todas ellas la osteotomía con fresa llegó al área de hueso

esponjoso; la remoción final del injerto fue realizada con cinceles curvos y rectos de 8mm de ancho.

La síntesis fue realizada con tres puntos de sutura de tipo cat-gut cromado 3-0 en aguja de 17 mm traumática de 3/4 (Point Suture, Fortaleza-CE); los puntos simples fueron en el musculo mental del lado derecho, del lado izquierdo y un punto mediano, cuidando de mantener la adecuada reposición muscular. La síntesis de mucosa fue realizada mediante sutura continua con el uso de la misma sutura cat-gut 3-0. Posterior a la sutura fue instalado en región de mentón una cinta adhesiva con el objetivo de limitar el hematoma y edema presente; la cinta fue retirada a las 72 h de realizado el procedimiento.

**Método de evaluación de imagen.** Fueron realizados estudios con telerradiografía en la etapa preoperatoria (Pop), postoperatoria inmediata (PIn) (20-30 días postquirúrgico) y postoperatoria tardía (PTar) (12 meses postquirúrgico). Las imágenes radiográficas fueron captadas por el mismo operador y en el mismo equipo radiográfico. La telerradiografía inicial fue la base de las comparaciones radiográficas posteriores con la que se identificó el contorno óseo y de tejido blando (Fig. 1a).

Las medidas radiográficas fueron realizadas por un solo operador quien estableció su calibración inicial realizando el mismo procedimiento en dos momentos diferentes con 20 días de diferencia entre cada una; las medidas realizadas en la radiografía PIn y PTar fueron:

Vertical: distancia existente entre el margen supero-anterior del defecto óseo y el margen ínfero-anterior del mismo (medición en línea recta) (Fig. 1b).

Horizontal: distancia existente entre el punto más posterior del defecto óseo y la intersección con la línea vertical (Fig. 1c).

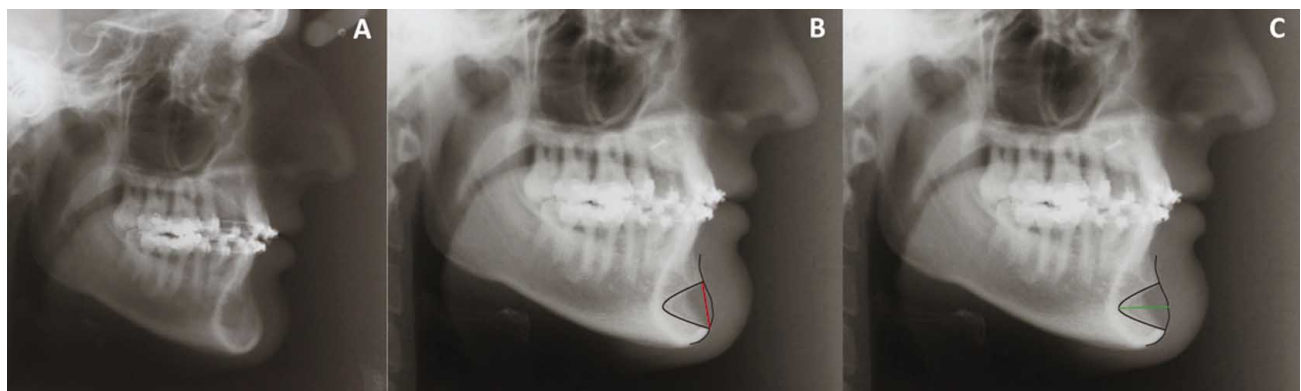


Fig. 1. (a) imagen radiográfica preoperatoria utilizada para realizar la evaluación inicial, (b) dirección de la medida vertical entre los puntos ya señalados en el PIn, (c) dirección de la medida horizontal entre la zona más posterior del defecto y el punto de contacto con la línea vertical en el PIn.

Las mediciones fueron realizadas sobre papel de acetato de 0,07 mm y lápiz de grafito de 0,5 mm; cada medida fue realizada tres veces con una semana de diferencia entre cada medición y fue considerado como valor final el valor promedio de las mediciones realizadas.

**Método estadístico.** Inicialmente, los datos fueron manejados con el test de Lévene y el test de Kolmogorov-Smirnov donde se observó que la muestra era paramétrica; posteriormente se aplicó el test t de Student con un nivel de significancia de 5% para establecer significancia estadística.

## RESULTADOS

Al analizar el tamaño inicial del defecto óseo se observó en el periodo PIn presentaba una altura media de  $12,8 \pm 1,99$  mm y una distancia anteroposterior de  $8,33 \pm 1,77$  mm (Tabla I). En

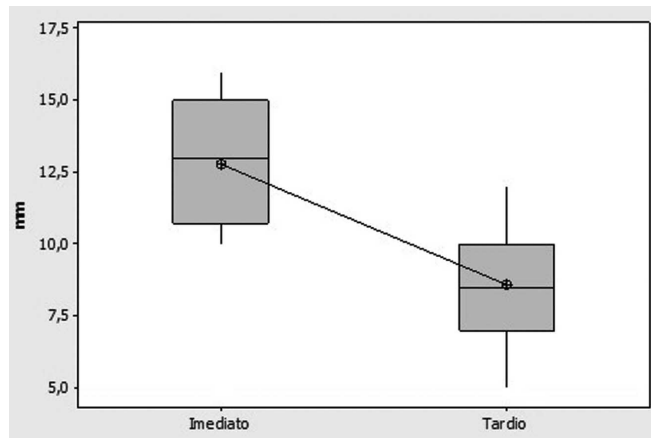


Fig. 2. comparación de los valores obtenidos en la medición vertical para el defecto en sínfisis en el PIn y el PTar.

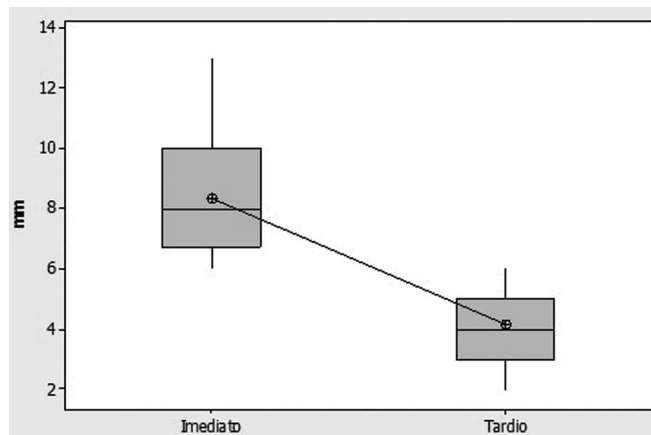


Fig. 3. comparación de los valores obtenidos en la medición horizontal de los defectos en sínfisis en el PIn y PTar.

el periodo PTar presentaba una altura de  $8,80 \pm 1,92$  mm presentando una diferencia de aproximadamente 4 mm, siendo estadísticamente significativo ( $p < 0,05$ ) con el PIn (Tabla II, Fig. 2). El defecto medido en el sentido horizontal en el PIn fue de  $8,33 \pm 1,77$  mm mientras que en el PTar presentaba  $4,17 \pm 1,21$  mm, demostrando una disminución de aproximadamente 4mm, presentando una diferencia significativa ( $p < 0,05$ ) en relación al PIn (Tabla II, Fig. 3).

Tabla I. Tamaño del defecto óseo creado a partir de la remoción de hueso desde la sínfisis mandibular en los 30 sujetos de muestra (según evaluación en la etapa postoperatoria inmediata).

Paciente	Sexo	Edad	Defecto Vertical (mm)	Defecto Horizontal (mm)
1	F	40	10	6
2	F	45	13	8
3	M	21	15	10
4	F	34	12	9
5	F	42	14	7
6	F	55	13	8
7	M	51	15	10
8	M	60	10	10
9	F	48	14	13
10	F	41	16	8
11	F	65	10	8
12	M	54	13	9
13	F	45	10	6
14	F	48	15	8
15	F	56	13	10
16	M	35	15	9
17	M	39	14	10
18	F	30	13	9
19	F	42	10	7
20	F	49	10	6
21	F	52	15	6
22	M	50	12	6
23	M	62	12	10
24	F	43	16	9
25	F	57	13	11
26	F	33	10	6
27	F	47	12	8
28	F	28	13	8
29	F	40	15	9
30	F	38	11	6
Promedio		45	12,80	8,33
DE		10,5	1,99	1,77

Tabla II. Distribución de la disminución del defecto óseo creado en la muestra de 30 sujetos. Difiere del PIn según el test t de Student ( $p < 0,05$ ).

Defecto	P. Inmediato (1er mes) ( $X \pm DE$ )	P. Tardío (12º mes) ( $X \pm DE$ )	% Aprox. de Reparación
Vertical	12,80 $\pm$ 1,99	8,60 $\pm$ 1,92*	32,8%
Horizontal	8,33 $\pm$ 1,77	4,14 $\pm$ 1,21*	50,3%

## DISCUSIÓN

La reconstrucción ósea alveolar es reconocida como una técnica segura, eficaz, previsible y funcional (Olate *et al.*, 2008). Los sitios donantes intraorales han determinado la posibilidad de realizar los procedimientos con anestesia local, lo cual optimiza los tiempos y disminuye los costos económicos del tratamiento (Olate *et al.*, 2007b).

La morbilidad del retiro óseo de mentón ha sido documentada en diferentes publicaciones destacando la parestesia postoperatoria y las alteraciones de tejido blando tanto de mentón como de labio (Raghoebar *et al.*; Sbordone *et al.*). Los autores de la presente investigación creen que una causa probable para ocasionar estas alteraciones puede ser el tamaño del defecto óseo creado al momento del retiro óseo; si bien la sola osteotomía del sector puede generar los fenómenos de parestesia y alteraciones dentarias (Hoppenreijns *et al.*), la profundidad del defecto puede generar un disturbio importante en la reposición muscular de los músculos mentales.

La cantidad de hueso retirado de sínfisis puede ser variada y alcanzar valores cercanos a 20,9 X 9,9 X 6,9 mm (en promedio) para retiro de bloques, lo que implica una importante cantidad de hueso disponible para reconstrucción (Montazem *et al.*); de esta forma, la reparación del defecto creado puede ser altamente compleja dado el tamaño de la cavidad que permanece en la sínfisis mandibular.

La reparación ósea en esta área ha sido poco estudiada; sin embargo, el trabajo publicado por Dirk *et al.* (2010) señaló que la velocidad de reparación ósea en el defecto generado por el retiro óseo de sínfisis fue asociada directamente con la edad del paciente, siendo esta investigación realizada en individuos adolescentes y jóvenes. También señalaron que, después de un año de seguimiento, la reparación del sector fue cercana al 86% del defecto original observándose también un aumento estadísticamente significativo del tejido blando de mentón. La presente investigación trató pacientes cuya edad media estaba en 45 años, donde se observó una disminución del defecto vertical de 32,8% y del defecto horizontal de 50,3% en un año de seguimiento. Ihan Hren & Milajavec (2008) señalaron similares conclusiones respecto de la influen-

cia de la edad del paciente y la reparación ósea, siendo menor en sujetos de mayor edad.

Por otra parte, la calidad del hueso reparado también puede ser objetivo de investigación; si bien en este trabajo no se estudiaron tales parámetros, los resultados de Ihan Hren & Milajavec sugieren que el tejido óseo se presenta con un aspecto imagenológico normal al establecer un 88% de densidad ósea en defectos de entre 20 mm y 50 mm y un 97% de densidad ósea en defectos de entre 20 mm y 30 mm después de un año de seguimiento.

La presente investigación concluye que la reparación ósea posterior al retiro de hueso de sínfisis mandibular existe y es significativamente rápida al realizar el control a un año de la cirugía. A partir de estos resultados surgen dudas respecto de cómo se origina la reparación ósea, cuál es su influencia en las patologías neurosensoriales postoperatorias y cómo se comportan los tejidos blandos (especialmente músculos mentales) durante la fase de reparación ósea.

NÓIA, C. F.; ORTEGA-LOPES, R.; SATO, F. R. L.; OLATE, S. & MAZZONETTO, R. Radiographic prospective study of osseous repair in mandibular symphysis after chin bone remove. *Int. J. Morphol.*, 30(1):100-104, 2012.

**SUMMARY:** Bone harvest of mandibular symphysis has been used in maxillofacial reconstruction procedures. The aim of this research was to establish the presence of bone repair into osseous defect caused by removal of bone. Thirty patients, 2 female and 8 male, ranging between 21 and 65 years of age underwent surgery for chin bone harvest and alveolar reconstruction. The surgery was performed by two maxillofacial surgeons and the patients were evaluated with lateral radiography in the pre-operative stage, in early post-operative and in late post-operative stages. Horizontal and vertical measures of bone defect were realized; the dates were analyzed by Student t test with a value of  $p < 0.05$ . After bone harvest, a vertical defect of  $12.80 \pm 1.99$  was observed and a horizontal defect of  $8.33 \pm 1.77$  was observed. After one year the defect decreased to 32.8% in vertical evaluation, and 50.3% in the horizontal evaluation with a statistical significance ( $p < 0.05$ ) in relation to the early post-operative stage. Therefore, we conclude that in bone repair of mandibular symphysis defect is close to 30 – 50% in a one-year follow-up.

**KEY WORDS:** Intraoral donor; Bone graft; Bone repair.

## REFERENCIAS BIBLIOGRÁFICAS

- Deatherage, J. Bone materials available for alveolar grafting. *Oral Maxillofac. Surg. Clin. North. Am.*, 22:347-52, 2010.
- Dirk, E. A.; de Ruiter, A. P.; Van der Bilt, A. & Koole, R. Effect on the contour of bone and soft tissue one year after harvesting chin bone for alveolar cleft repair. *Int. J. Oral Maxillofac. Surg.*, 39:962-7, 2010.
- Hoppenreijts, T. J.; Nidjam, E. S. & Frehofer, H. P. The chin as donor site in early secondary osteoplasty: a retrospective clinical and radiological evaluation. *J. Craniomaxillofac. Surg.*, 20:119-24, 1992.
- Ihan Hren, N. & Milijavec, M. Spontaneous bone healing of the large bone defects in the mandible. *Int. J. Oral Maxillofac. Surg.*, 37:1111-6, 2008.
- Montazem, A.; Valauri, D. V.; St-Hilaire, H. & Buchhinder, D. The mandibular symphysis as a donor site in maxillofacial bone grafting: a quantitative anatomic study. *J. Oral Maxillofac. Surg.*, 58:1368-71, 2000.
- Olate, S.; Oliveira, G. R.; Jaimes, M. & Albergaria Barbosa, J. R. Recuperación ósea en procedimientos de reconstrucción y colocación de implantes. *Int. J. Morphol.*, 25:649-57, 2007a.
- Olate, S.; Kluppel, L. E.; Chaves Netto, H. D. M.; Stabile, G. A.; Mazzonetto, R. & Albergaria-Barbosa, J. R. Sitios donantes mandibulares en implantología – una evaluación clínica. *Int. J. Odontostomat.*, 1:121-7, 2007b.
- Olate, S.; Kluppel, L. E.; Chaves Netto, H. D. M.; Jaimes, M.; Albergaria-Barbosa, J. R. & Mazzonetto, R. Reposición maxilar y reconstrucción con cresta iliaca. Parte 1. Indicaciones y técnica quirúrgica. *Int. J. Odontostomat.*, 2:43-52, 2008.
- Precious, D. S. & Smith, W. P. The use of mandibular symphyseal bone in maxillofacial surgery. *Br. J. Oral Maxillofac. Surg.*, 30:148-52, 1992.
- Raghoobar, G.; Louwse, C.; Kalk, W. & Vissink, A. Morbidity of chin bone harvesting. *Clin. Oral Impl. Res.*, 12:503-7, 2001.
- Sbordone, L.; Menchini-Fabris, G. B.; Toti, P.; Sbordone, L.; Califano, L. & Guidetti, F. Clinical survey of neurosensory side-effects of mandibular parasymphyseal bone harvesting. *Int. J. Oral Maxillofac. Surg.*, 38:139-45, 2009.
- Sindet-Pedersen, S. & Enemark, H. Mandibular bone grafts for reconstruction of alveolar clefts. *J. Oral Maxillofac. Surg.*, 46:533-7, 1988.
- Verdugo, F.; Simonian, K.; Smith McDonald, R. & Nowzari, H. Quantitation of mandibular ramus volume as a source of bone grafting. *Clin. Implant Dent. Relat. Res.*, 11(Supp. 1):e32-7, 2009.

Dirección para correspondencia:

Claudio Ferreira Nóia  
Área de Cirurgia Buco-Maxilo-Faciais FOP-Unicamp  
Av. Limeira, 901, Areião  
Piracicaba-São Paulo-Brasil CEP:13414-903

Tel: 55 19 2106 5325

Email: [claudionioia@fop.unicamp.br](mailto:claudionioia@fop.unicamp.br)

Recibido : 02-07-2011

Aceptado: 21-11-2011