

Anatomía del Cuerpo Calloso en Ratas Sometidas a Estrés Prenatal Crónico

Anatomy of Corpus Callosum in Rats Submitted to Chronic Prenatal Stress

Ricardo Olivares P-M.; Paulina Riveros H.; Gustavo Farías R.; Julio Larenas H. & Diego Elgueta G.

OLIVARES, P-M. R.; RIVEROS, H. P.; FARÍAS, R. G.; LARENAS, H. J. & ELGUEDA, G. D. Anatomía del cuerpo calloso en ratas sometidas a estrés prenatal crónico. *Int. J. Morphol.*, 40(2):343-347, 2022.

RESUMEN: El cuerpo calloso (CC), es la mayor comisura de sustancia blanca del encéfalo de los mamíferos placentados, constituida por numerosos haces de fibras transversales que conectan áreas corticales de ambos hemisferios cerebrales. Por otro lado, el estrés se define como una respuesta general del organismo ante demandas externas o internas, inicialmente amenazantes, que consiste en movilizar recursos fisiológicos y psicológicos para poderlas afrontar. Dada la importancia del cuerpo calloso en las conexiones cortico-corticales, el objetivo del presente estudio, fue evaluar el efecto en ratas, de un estrés prenatal crónico por inmovilización, sobre la anatomía macroscópica del CC. Se utilizaron seis ratas preñadas de la cepa *Wistar* de 250 g, de las cuales tres fueron sometidas, a partir del octavo día postconcepción, a una restricción de movimiento por diez días (2h/día). Posteriormente, las madres prosiguieron su gestación, parto y lactancia. Al nacimiento, las camadas fueron ajustadas a seis crías machos por madre (n=36), destetadas a los 21 días y sacrificadas a los 45-52 días de edad. Los encéfalos fueron seccionados a través de la cisura interhemisférica y ambos hemisferios fotografiados por su cara medial. Las imágenes fueron digitalizadas y analizadas mediante el programa *Scion Image*®, para la medición del área total, parciales (tercio anterior, medio, posterior y quinto posterior) y perímetro callosal. Es así como, el estrés prenatal por inmovilización, afectó significativamente ($p < 0,01$), la morfología macroscópica del cuerpo calloso. Evidenciándose una disminución del área total, áreas parciales y perímetro callosal, en los animales sometidos a restricción prenatal. Estableciendo una relación directa entre número de axones y área callosal e inversa entre diámetro y densidad axonal; lo observado podría tener incidencia en la transferencia interhemisférica.

PALABRAS CLAVE: Cuerpo calloso; Estrés prenatal; Rata.

INTRODUCCIÓN

El estrés prenatal (EP), se define como la reacción inespecífica del organismo ante estímulos psíquicos y físicos, que involucran varios procesos de adaptación y requiere diversas estrategias de afrontamiento (Zurroza-Estrada *et al.*, 2009).

El período perinatal es crítico para el desarrollo del sistema nervioso, pues constituye un espacio de vulnerabilidad en el que las interacciones entre genoma y ambiente provocan cambios morfofuncionales con expresión conductual, eventualmente persistentes hasta la adultez (Silberman, *et al.*, 2016). Barker (1995) introdujo el concepto “programación fetal”, dando cuenta de la interrelación entre el ambiente prenatal y el desarrollo del feto: si el primero resulta adverso, se asociará con mayor probabilidad al surgimiento de patologías en la vida extrauterina.

El EP afecta a varias regiones del cerebro en la descendencia expuesta, incluyendo el hipocampo, amígdala, cuerpo calloso, neocorteza, cerebelo e hipotálamo. Estos cambios inducidos por el estrés, son visibles tanto macro como microscópicamente (Charil *et al.*, 2010).

La mayor parte de los estudios sobre las consecuencias del EP han sido realizados en roedores. En ellos, se ha verificado que la exposición al estrés durante la preñez y la privación materna al inicio de la vida postnatal, se asocia con desarrollo neuronal alterado a nivel de hipocampo y amígdala (Lemaire *et al.*, 2000), déficits cognitivos (Paris *et al.*, 2011) y comportamientos sociales desajustados en la descendencia (Lee *et al.*, 2007).

Estudios de EP por restricción del movimiento de las hembras gestantes, han permitido observar en las crías

consistentes incrementos de la hormona corticosterona en respuesta a estrés y atrofia en neuronas del hipocampo, ambos factores vinculados con hiperactividad del eje Hipotálamo Hipófisis Adrenal (HHA) (Maccari *et al.*, 2003; Bock *et al.*, 2011). Desde una perspectiva conductual, se ha observado en ratas de 21 días de edad, mayor latencia de escape y un patrón de nado aleatorio, al evaluar el aprendizaje y memoria espacial, mediante el laberinto acuático de Morris (González-Pérez *et al.*, 2011).

Por otra parte, el cuerpo calloso (CC), es la mayor comisura de sustancia blanca de los mamíferos placentados, constituida por numerosos haces de fibras transversales, que conectan áreas mayoritariamente homólogas de la corteza cerebral, situado en el fondo de la cisura longitudinal (Aboitiz & Montiel, 2003).

La investigación de los mecanismos que guían el desarrollo de las conexiones callosales, ha mostrado que esta vía se puede alterar significativamente por disrupción de las proyecciones retinianas en el neonato, es así como, ratas sometidas a entrenamiento sensorio-motriz, presentaron un aumento del área del tercio posterior del cuerpo calloso; y al comparar con los animales sometidos a estimulación y privación visual mediante lesión retiniana, éstos presentaron una disminución de dicha área callosal, sugiriendo una disminución en las proyecciones tálamo-corticales que se dirigen hacia la corteza visual (Suazo Galdames *et al.*, 2009).

En cuanto al CC y el EP se ha observado que hembras preñadas de la especie *Macaca mulatta* (gestación de 164 días), que fueron sometidas a un estrés acústico diario durante 10 minutos desde los 90 a los 140 días de gestación, al realizarles resonancia magnética a sus crías entre los 7-11 meses de edad, demostró que las alteraciones en la morfología del cuerpo calloso afectaban de diferente manera a machos y hembras, presentando los machos una menor área callosal total que las hembras (Coe *et al.*, 2002).

Estudios realizados mediante microscopía electrónica de transmisión (MET), en ratas de 60-62 días de edad sometidas a estrés nutricional prenatal, con una dieta isocalórica e hipoproteica, presentaron una significativa disminución en el diámetro axonal promedio en el esplenio callosal que los animales eutróficos, tanto de las fibras mielínicas como amielínicas y se observó una mayor densidad axonal promedio, con respecto a los controles en ambos tipos de fibras; lo anterior sugiere que la velocidad de transmisión interhemisférica puede estar afectada, en particular lo que dice relación con las conexiones visuales (Olivares *et al.*, 2007).

Sobre la base de los antecedentes expuestos, y tomando en consideración como diversos factores estresantes

(ambientales y nutricionales), pueden modificar la anatomía del sistema nervioso, se consideró de interés observar, cómo un tipo de estrés prenatal crónico por inmovilización, es capaz de modificar la anatomía macroscópica del cuerpo calloso en la descendencia.

MATERIAL Y MÉTODO

Se utilizaron 36 crías ratas macho (*Rattus norvegicus* variedad albina), de la cepa Wistar, obtenidas de la cruce de seis hembras primíparas de 250 g de peso. Las hembras preñadas se dispusieron aleatoriamente en un grupo control y un grupo de restricción, de tres animales cada uno.

El grupo experimental fue sometido a un protocolo de restricción de movimiento descrito por Vyas *et al.* (2002), a partir del 8^{vo} día post concepción, en el cual se procedió a introducir a la hembra preñada en una caja de madera de 18×6×6cm, la que contaba con una adecuada ventilación y que permitió una completa restricción del animal, pero con un espacio mínimo necesario, para que eventualmente estos pudieran defecar y orinar y no tener contacto con sus desechos.

Las hembras preñadas permanecieron en las cajas de inmovilización 2 horas por día, de las 10-12 AM, durante 10 días consecutivos, para posteriormente volver a su jaula de mantención correspondiente. Las hembras preñadas del grupo control fueron manipuladas al igual que los animales sometidos al protocolo de restricción.

Posterior a los 10 días ambos grupos (control y restricción), prosiguieron su gestación, parto y lactancia. Al nacimiento, las camadas fueron ajustadas a 6 crías machos por madre (18 controles y 18 restricción n=36).

El origen de los animales y el procedimiento experimental, se realizó en el Bioterio del INTA-UCH, bajo un régimen de 12 h luz/12 h oscuridad a una temperatura de 21±1,2 °C y con acceso a agua y comida *ad libitum*.

Al momento de su sacrificio (45-52 días de edad), los animales fueron anestesiados con Tiopental Sódico (40-60 mg/kg i.p.) y perfundidos transcardialmente con formalina al 5 %, posteriormente, los cuerpos fueron decapitados y las cabezas descalotadas, para extraer los encéfalos, los que fueron fijados en formalina al 10 %.

Luego de 15 días, los encéfalos fueron seccionados a través de la cisura interhemisférica y ambos hemisferios fotografiados por su cara medial, las imágenes fotográficas

fueron digitalizadas y analizadas mediante el programa *Scion Image® for Windows*.

Se procedió a realizar la medición del área total y parciales callosales (tercio anterior, medio, posterior, y quinto posterior, en mm²); como también la medición del perímetro (mm) de éste (Olivares *et al.*, 2012) (Fig. 1A).

Para obtener los valores de las áreas callosales totales y parciales se midió la longitud máxima del cuerpo caloso, desde el polo rostral al caudal. Posteriormente dicho valor fue dividido en tres partes para delimitar cada uno de los tercios del cuerpo caloso; el valor del quinto posterior se obtuvo dividiendo dicha longitud por cinco (Olivares *et al.*, 2002) (Fig. 1B).

Los valores morfométricos obtenidos, fueron corregidos a su magnificación real, tabulados y caracterizados, para el análisis estadístico correspondiente, mediante una prueba de t de *Student* de muestras independientes.

El protocolo de experimentación y el método de sacrificio de los animales en el presente trabajo, fue aprobado por el CICUA-UCH (Certificado N° 16-2015).

RESULTADOS

Se realizó un estudio morfométrico del cuerpo caloso

de ratas macho (*Rattus norvegicus* variedad albina), de la cepa Wistar, descendientes de madres sometidas a un protocolo de estrés prenatal por restricción de movimiento. En el presente estudio macroscópico se midió el área total, las áreas parciales, así como también el perímetro callosal total, tanto en el grupo Control (n=18) como en el grupo Restricción (n=18) (Tabla I).

Los resultados obtenidos indican una disminución estadísticamente significativa ($p < 0,0001$), del área total del cuerpo caloso en aquellos animales sometidos al protocolo de estrés prenatal. Así mismo, en las mediciones del tercio anterior y quinto posterior; y tercio medio y posterior, se observó una disminución estadísticamente significativa de dichas áreas ($p < 0,01$ y $p < 0,001$, respectivamente), en el grupo sometido al protocolo de restricción de movimiento, con respecto al grupo control. Finalmente, se observó una disminución estadísticamente significativa ($p < 0,0001$), del perímetro total del cuerpo caloso, en los animales del grupo restricción.

DISCUSIÓN

Se evidenció una reducción estadísticamente significativa ($p < 0,01$), de las áreas parciales, total y perímetro del CC, en el grupo de estrés prenatal producido por restricción de movimiento al compararlo con el grupo control. Resultado similar al observado en ratas que fueron

Tabla I. Medidas callosales promedios.

Cuerpo Caloso	Restricción Prenatal (n=18)	Control (n=18)	t de <i>Student</i>
Área Total (mm ²)	3,19 ± 0,29	3,70 ± 0,34	p < 0,0001
Tercio Anterior (mm ²)	1,12 ± 0,13	1,26 ± 0,15	p < 0,01
Tercio Medio (mm ²)	0,81 ± 0,11	0,99 ± 0,13	p < 0,001
Tercio Posterior (mm ²)	1,26 ± 0,14	1,46 ± 0,15	p < 0,001
Quinto Posterior (mm ²)	0,87 ± 0,11	0,97 ± 0,09	p < 0,01
Perímetro Total (mm)	16,28 ± 0,86	17,50 ± 0,44	p < 0,0001

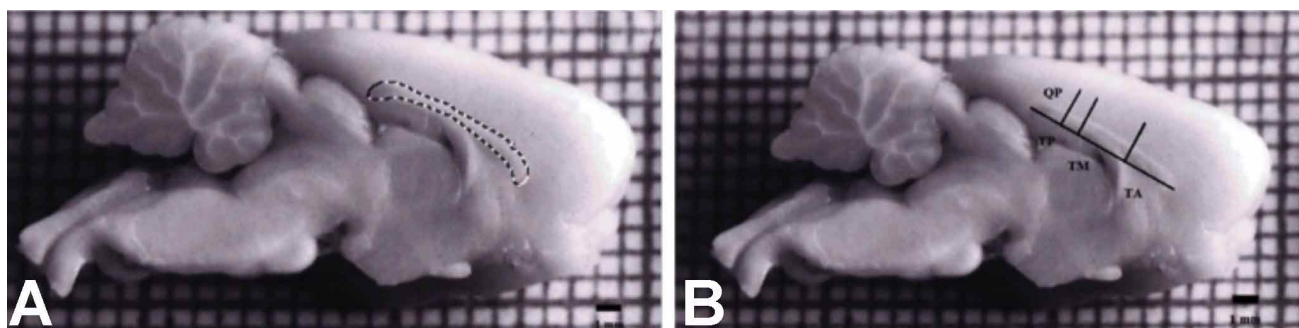


Fig. 1. Fotografías de la vista medial de hemiencéfalo de rata. A: se destaca el perímetro del Cuerpo Caloso. B: se indica la división del Cuerpo Caloso en tercios y quinto posterior, en base a la longitud máxima de éste. TA: Tercio anterior; TM: Tercio medio; TP: Tercio posterior; y QP: Quinto posterior.

malnutridas prenatalmente y durante la lactancia, con una dieta isocalórica e hipoproteica, que también presentaron un CC más pequeño, a los 45-52 días de edad, al compararlos con los controles; en cambio, aquellos animales rehabilitados durante la lactancia con una dieta alta en proteínas, mostraron normalidad en el desarrollo del tercio medio y posterior del CC; pero no el tercio anterior a pesar de la rehabilitación dietaria durante la vida postnatal (Olivares *et al.*, 2002).

Del mismo modo, ratas sometidas prenatalmente a una restricción calórica proteica (40 %), a contar del 8^{vo} día post concepción, y que después de su nacimiento fueron transferidas a ratas nodrizas para una adecuada lactancia, presentaron a nivel macroscópico, a los 45-52 días de edad, una reducción significativa de las áreas parciales y total del cuerpo calloso, como también una disminución del perímetro callosal, en relación con los animales controles. Fenómeno similar a lo encontrado en este estudio, con un estrés prenatal por inmovilización. Además, mediante MET del esplenio callosal, se evidenció una disminución significativa del diámetro de las fibras mielínicas en los animales malnutridos y una mayor densidad axonal de éstas. En relación a las fibras amielínicas se observó una disminución significativa del diámetro de las fibras y un aumento también significativo de la densidad axonal en los animales malnutridos (Olivares *et al.*, 2012).

En este trabajo se utilizó el protocolo descrito por Vyas *et al.*, el cual demostró que una completa inmovilización de los animales, fue suficiente para provocar alteraciones anatómicas en el hipocampo y amígdala.

Por otro lado, al analizar el efecto crónico por inmovilización sobre el desarrollo embriológico del cerebro anterior en fetos de ratas preñadas, se demostró que fetos de 12 días de gestación de madres estresadas, mostraron un aumento del tamaño de la vesícula telencefálica: el perímetro y espesor del cerebro anterior presentaron diferencias significativas en relación con los controles. Este efecto de estrés crónico se podría considerar reversible en los estadios gestacionales subsecuentes (Mugnaini *et al.*, 2006). A su vez, se ha demostrado que el estrés en el periodo prenatal, puede alterar la morfología cerebral y las funciones cognitivas, emocionales y conductuales (Lemaire *et al.*). En el presente estudio de estrés prenatal, se produjo una alteración de la morfología callosal, lo que podría incidir en funciones cerebrales superiores.

Estudios similares de estrés prenatal crónico por inmovilización en ratas, han identificado reducción en el crecimiento dendrítico y de espinas dendríticas de células piramidales en el hipocampo (Bock *et al.*); el incremento de

corticosterona inducido por estrés prenatal reduce la expresión de receptores mineralocorticoides en células granulares, que tienen directa participación con el menor crecimiento de dendritas y de espinas dendríticas (Tamura *et al.*, 2011).

Por ejemplo, en cobayas, se ha observado que el estrés prenatal reduce la producción y sensibilidad a los neuroesteroides, así como reduce la mielinización y modifica el comportamiento (Hirst *et al.*, 2016). Otro estudio en corderos de un mes de vida, ha demostrado que el estrés prenatal aumenta la densidad de la columna dendrítica en el hipocampo y la corteza prefrontal (Petit *et al.*, 2015) y que está asociado con un estado afectivo negativo, aumentando las reacciones de miedo y deterioro de la cognición (Coulon *et al.*, 2015).

Si bien la investigación en torno a estos procesos es inicial, ha corroborado, sobre todo en modelos animales, el rol protagónico del eje HHA y de los glucocorticoides, en las modificaciones epigenéticas que emergen en el sistema nervioso central, convergiendo la acción de diversos sistemas y estructuras en un equilibrio dinámico, también en virtud del sexo y la etapa del desarrollo en que emerja (Cáceres *et al.*, 2017).

Finalmente podemos concluir que: I) El estrés prenatal por inmovilización en ratas preñadas, afectó significativamente, la morfología macroscópica del cuerpo calloso de sus crías. II) Estableciendo una relación directa entre número de axones y área callosal (Zimmerberg & Mickus, 1990) e inversa entre diámetro y densidad axonal (Aboitiz *et al.*, 1992); lo observado podría tener incidencia en la transferencia interhemisférica. III) Sería de utilidad en estudios futuros, considerar un mayor número de animales, de ambos sexos y un análisis histológico callosal, así como también la medición de factores conductuales y hormonales, que pudiesen complementar y respaldar los resultados obtenidos.

OLIVARES, P.-M. R.; RIVEROS, H. P.; FARÍAS, R. G.; LARENAS, H. J. & ELGUEDA, G. D. Anatomy of corpus callosum in rats submitted to chronic prenatal stress. *Int. J. Morphol.*, 40(2):343-347, 2022.

SUMMARY: The Corpus Callosum (CC) is the largest white matter commissure in the brain of placental mammals, consisting of numerous transverse fiber bundles that connect cortical areas of both cerebral hemispheres. On the other hand, stress is defined as a general response of the organism to external or internal demands, initially threatening, which consists of mobilizing physiological and psychological resources to be able to face them. Given the importance of CC in cortico-cortical connections, the aim of the present study, was to evaluate the effect of chronic pre-

natal immobilization stress on the macroscopic anatomy of CC in rats. Six 250g pregnant rats of the Wistar strain were used, of which three were subjected, starting on the eighth post-conception day, to movement restriction for ten days (2h/day). Subsequently, the mothers continued their gestation, delivery and lactation. At birth, litters were adjusted to six male offspring per mother (n=36), which were weaned at 21 days and slaughtered at 45-52 days of age. The brains were fixed, and later sectioned through the interhemispheric fissure and both hemispheres photographed by their medial aspect. The images were digitized and analyzed using the Scion Image® program, for the measurement of the total area, partial area (anterior, middle and posterior thirds, as well as posterior fifth) and callosal perimeter. Thus, prenatal stress due to immobilization significantly affected ($p<0.01$), the macroscopic morphology of the CC. Evidence shows a decrease in the total area, partial areas and callosal perimeter in the animals subjected to prenatal restraint, as compared to normal animals. Establishing a direct relationship between number of axons and callosal area and an inverse relationship between diameter and axonal density, what was observed may have an impact on interhemispheric transfer.

KEY WORDS: Corpus Callosum; Prenatal Stress; Rat.

REFERENCIAS BIBLIOGRÁFICAS

- Aboitiz, F. & Montiel, J. One hundred million years of interhemispheric communication: the history of the corpus callosum. *Braz. J. Med. Biol. Res.*, 36(4):409-20, 2003.
- Aboitiz, F.; Scheibel, A.; Fisher, R. & Zaidel, E. Fiber composition of the human corpus callosum. *Brain Res.* 598(1-2):143-53, 1992.
- Barker, D. J. Intrauterine programming of adult disease. *Mol. Med. Today*, 1(9):418-23, 1995.
- Bock, J.; Murmu, M. S.; Biala, Y.; Weinstock, M. & Braun, K. Prenatal stress and neonatal handling induce sex-specific changes in dendritic complexity and dendritic spine density in hippocampal subregions of prepubertal rats. *Neuroscience*, 193:34-43, 2011.
- Cáceres, R.; Martínez-Aguayo, J. C.; Arancibia, M. & Sepúlveda, E. Neurobiological effects of prenatal stress on the newborn. *Rev. Chil. Neuro-Psiquiatr.*, 55(2):103-13, 2017.
- Charil, A.; Laplante, D.P.; Vaillancourt, C. & King, S. Prenatal stress and brain development. *Brain Res. Rev.*, 65(1):56-79, 2010.
- Coe, C. L.; Lulbach, G. R. & Schneider, M. L. Prenatal disturbance alters the size of the corpus callosum in young monkeys. *Dev. Psychobiol.*, 41(2):178-85, 2002.
- Coulon, M.; Nowak, R.; Andanson, S.; Petit, B.; Lévy, F. & Boissy, A. Effects of prenatal stress and emotional reactivity of the mother on emotional and cognitive abilities in lambs. *Dev. Psychobiol.*, 57(5):626-36, 2015.
- González-Pérez, O.; Gutiérrez-Smith, Y.; Guzmán-Muñoz, J. & Moy-López, N. A. El estrés intrauterino afecta el aprendizaje espacial de la progenie de ratas Wistar. *Rev. Invest. Clin.*, 63(3):279-86, 2011.
- Hirst, J. J.; Cumberland, A. L.; Shaw, J. C.; Bennett, G. A.; Kelleher, M. A.; Waker, D. W. & Palliser, H. K. Loss of neurosteroid-mediated protection following stress during fetal life. *J. Steroid Biochem. Mol. Biol.*, 160:181-8, 2016.
- Lee, P. R.; Brady, D. L.; Shapiro, R. A.; Dorsa, D. M. & Koenig, J. I. Prenatal stress generates deficits in rat social behavior: Reversal by oxytocin. *Brain Res.*, 1156:152-67, 2007.
- Lemaire, V.; Koehl, M.; Le Moal, M. & Abrous, D. N. Prenatal stress produces learning deficits associated with an inhibition of neurogenesis in the hippocampus. *Proc. Natl. Acad. Sci. U. S. A.*, 97(20):11032-7, 2000.
- Maccari, S.; Darnaudery, M.; Morley-Fletcher, S.; Zuena, A. R.; Cinque, C. & Van Reeth, O. Prenatal stress and long-term consequences: implications of glucocorticoid hormones. *Neurosci. Biobehav. Rev.*, 27(1-2):119-27, 2003.
- Mugnaini, M. T.; Soñez, C. A.; Rolando, A. N.; Romanini, M. C.; Bozzo, A. A.; Pastorino, I. C.; Gauna, H. F. & Paz, D. A. Maternal chronic stress induces premature telencephalic vesicles development. *Int. J. Morphol.*, 24(4):525-30, 2006.
- Olivares, R.; Morgan, C.; Pérez, H.; Hernández, A.; Aboitiz, F.; Soto-Moyano, R.; Gil, J.; Ortiz, A.; Flores, O.; Gimeno, M.; et al. Anatomy of corpus callosum in prenatally malnourished rats. *Biol. Res.*, 45(2):87-92, 2012.
- Olivares, R.; Soto-Moyano, R.; Hernández, A. & Aboitiz, F. Mild protein prenatal malnutrition specifically affects development of the anterior corpus callosum. *Rev. Chil. Anat.*, 20(2):159-63, 2002.
- Olivares, R.; Soto-Moyano, R.; Hernández, A.; Gil, J.; Gimeno, M.; Laborda, J. & Aboitiz, F. Effect of mild protein prenatal malnutrition in the callosal splenium histology. *Int. J. Morphol.*, 25(4):723-7, 2007.
- Paris, J. J.; Brunton, P. J.; Russell, J. A. & Frye, C. A. Immune stress in late pregnant rats decreases length of gestation and fecundity, and alters later cognitive and affective behaviour of surviving pre-adolescent offspring. *Stress*, 14(6):652-64, 2011.
- Petit, B.; Boissy, A.; Zanella, A.; Chaillou, E.; Andanson, S.; Bes, S.; Lévy, F. & Coulon, M. Stress during pregnancy alters dendritic spine density and gene expression in the brain of new-born lambs. *Behav. Brain Res.*, 291:155-63, 2015.
- Silberman, D. M.; Acosta, G. B. & Zorrilla-Zubilete, M. A. Long-term effects of early life stress exposure: Role of epigenetic mechanisms. *Pharmacol. Res.*, 109:64-73, 2016.
- Suazo Galdames, I.; López Farias, B. & Cantín López, M. Effects of visual loss in the Corpus Callosum in rats subjected to sensory-motor training. *Int. J. Morphol.*, 27(4):1031-5, 2009.
- Tamura, M.; Sajo, M.; Kakita, A.; Matsuki, N. & Koyama, R. Prenatal stress inhibits neuronal maturation through downregulation of mineralocorticoid receptors. *J. Neurosci.*, 31(32):11505-14, 2011.
- Vyas, A.; Mitra, R.; Shankaranarayana Rao, B. S. & Chattarji, S. Chronic stress induces contrasting patterns of dendritic remodeling in hippocampal and amygdaloid neurons. *J. Neurosci.*, 22(15):6810-8, 2002.
- Zimmerberg, B. & Mickus, L. A. Sex differences in corpus callosum: influence of prenatal alcohol exposure and maternal undernutrition. *Brain Res.*, 537(1-2):115-22, 1990.
- Zurroza-Estrada, A. D.; Oviedo-Rodríguez, I. J.; Ortega-Gómez, R. & González-Pérez, O. Relationship between personality profiles and stress in medical residents. *Rev. Invest. Clin.*, 61(2):110-8, 2009.

Dirección para correspondencia:
Dr. Ricardo Olivares P-M
Departamento de Patología Animal
Facultad Ciencias Veterinarias y Pecuarias
Universidad de Chile
Santiago
CHILE

E-mail: rolivare@uchile.cl