

# Músculo Esternal Bilateral, Descripción de un Caso e Implicancias Clínicas

## Bilateral Sternal Muscle, Description of a Case and Clinical Implications

Emilio Farfán C.<sup>1,2</sup>; Mark Echeverría M.<sup>1</sup>; Oscar Inzunza H.<sup>1,2</sup>; Verónica Inostroza R.<sup>1</sup> & Jaritza Tramolao O.<sup>1</sup>

FARFÁN, C. E.; ECHEVERRÍA, M. M.; INZUNZA, H. O.; INOSTROZA, R. V. & TRAMOLAO, O. J. *Músculo esternal bilateral, descripción de un caso e implicancias clínicas.* *Int. J. Morphol.*, 41(3):769-774, 2023.

**RESUMEN:** El músculo esternal corresponde a una variante muscular supernumeraria de la musculatura torácica, cuya descripción más antigua se remonta al año 1604. A lo largo de la historia ha sido denominado músculo “epiesternal”, “preesternal”, “recto torácico” o “recto esternal”. Se ubica entre la fascia superficial y el músculo pectoral mayor, tiene una prevalencia de entre 3 % y 8 % en la población general, se presenta de forma unilateral o bilateral exhibiendo una alta variabilidad interracial y puede ser motivo de dilemas diagnósticos durante cirugías y exámenes de imagen. Disección en un cadáver adulto de sexo masculino. Se encontraron dos músculos esternales conectados superiormente por un tendón central. El músculo esternal derecho se extendía desde el manubrio esternal hasta el séptimo cartílago costal derecho. El músculo esternal izquierdo se extendía desde el manubrio esternal hasta el sexto cartílago costal izquierdo. Su inervación estaba dada por ramos cutáneos anteriores de los nervios intercostales y su vascularización por ramas perforantes provenientes de los vasos torácicos internos. El músculo esternal presenta una alta variabilidad morfológica y su prevalencia se ve influenciada por factores raciales. Conocer esta variación muscular enriquece la capacidad diagnóstica y quirúrgica reduciendo la posibilidad de iatrogenia.

**PALABRAS CLAVE:** M. Esternal bilateral; Músculo supernumerario; Variación muscular.

## INTRODUCCION

El músculo esternal corresponde a una variante muscular supernumeraria del tórax descrita por primera vez en 1604 por Cabrolus (Testut, 1884). A lo largo de la historia ha sido denominado músculo “epiesternal”, “preesternal”, “recto torácico”, “recto esternal”, etc. (Jevl *et al.*, 2001) siendo en la actualidad reconocido como “músculo esternal” por la Terminología Anatómica Internacional (Federative International Programme for Anatomical Terminology, 2019). Su prevalencia es del 4,5 % según Orts Llorca (1970), del 8 % según Snosek *et al.* (2014), y entre el 3 % y 8 % según Arráez-Aybar *et al.* (2003), quienes además destacan su alta variabilidad interracial.

El músculo esternal se ubica entre la fascia superficial y el músculo pectoral mayor, pudiendo presentarse de modo unilateral o bilateral (Snosek *et al.*, 2014). Por lo general corresponde a un músculo plano y acintado, formado por 2 extremos, uno superior y otro inferior, de los cuales el primero generalmente es tendinoso y se relaciona

superiormente con el músculo esternocleidomastoideo a nivel del manubrio esternal, mientras que el segundo puede ser muscular o tendinoso y se inserta en las costillas o en la aponeurosis del músculo oblicuo externo del abdomen (Testut, 1884). De acuerdo a Spalteholz (1990) cuando se contrae puede, eventualmente, ser visible en individuos de piel delgada.

La relación entre el músculo esternal y el pectoral mayor es causa de dilemas diagnósticos durante cirugías y exámenes de imagen, pudiendo mal interpretarse como una patología tumoral en la región torácica. De este modo constituye una estructura de interés tanto para el radiólogo al momento de analizar exámenes de imagen, como para el cirujano que requiere realizar un abordaje torácico (Khan, 2008).

El objetivo de este trabajo fue reportar el hallazgo de un músculo esternal bilateral.

<sup>1</sup>Departamento de Anatomía, Escuela de Medicina, Pontificia Universidad Católica de Chile, Santiago, Chile.

<sup>2</sup>Morpho-Clinical Research, Pontificia Universidad Católica de Chile, Santiago, Chile.

## MATERIAL Y METODO

Se describe una variación muscular encontrada durante una disección de pared anterior de tórax en un cadáver de sexo masculino, de 65 años de edad al momento de su muerte, fijado en formaldehído tamponado al 10 % y conservado en cámara frigorífica a 4°C, el cual no presentaba intervenciones quirúrgicas previas en la región de estudio y cuya causa de muerte se debió a un cáncer pulmonar.

Se realizó disección por planos, primero levantando la piel mediante una incisión longitudinal entre la incisión yugular del esternón y el ángulo infraesternal, la cual fue extendida tanto hacia inferior y lateral siguiendo el arco costal, así como hacia superior y lateral bordeando la clavícula. El tejido cutáneo fue rebatido dejando la fascia profunda intacta. Mientras se practicaba la disección del músculo pectoral mayor, se detectó la presencia de un músculo en forma de "X" situado entre la fascia superficial y dicho músculo, el cual provenía de la raíz del cuello y se extendía hasta el abdomen. Con la finalidad de estudiar esta estructura se retiró la fascia profunda, dejando descubierto la variante muscular encontrada. A continuación, se realizó el seguimiento de sus extremos de caudal a craneal, siendo posible determinar sus inserciones, vascularización e inervación y sus relaciones anatómicas.

## RESULTADOS

En la cara anterior del tórax, profundo a la piel y al tejido subcutáneo, y superficial a ambos músculos pectorales mayores se encontró una estructura atípica en forma de "X", formada por el músculo esternal derecho y el músculo esternal izquierdo, unidos por un tendón común a nivel del manubrio esternal (Figs. 1 y 2). Las medidas del tendón común fueron 21 mm de diámetro longitudinal, 13 mm de diámetro transversal y 1 mm de diámetro anteroposterior.

El músculo esternal derecho se extendía desde la cabeza esternal del músculo esternocleidomastoideo derecho (ECMD), del cual se originaba un tendón cilíndrico orientado de cefálico a caudal y de lateral a medial que se extendía hacia el tórax por la cara anterior del manubrio esternal, uniéndose con su homólogo del lado izquierdo. Desde el tendón común se originaba el músculo esternal derecho, que se dirigía inferior y lateralmente por el tórax pasando sobre la cara superficial del músculo pectoral mayor, extendiéndose hasta el séptimo cartílago costal

homolateral. A partir de este punto las fibras tendinosas se curvaban medialmente quedando orientadas de cefálico a caudal y de lateral a medial, estas se confundían con fibras de la fascia pectoral y la aponeurosis del músculo oblicuo externo del abdomen (Fig. 3-A). El vientre muscular estaba formado por dos planos musculares separados por un tejido laxo, mientras que por su cara profunda presentaba una fascia propia que lo separaba del músculo pectoral mayor. Su longitud total fue de 222 mm medido desde el tendón común al tendón inferior, el diámetro longitudinal del vientre muscular fue de 124 mm, el diámetro transversal de 48 mm y el diámetro anteroposterior de 1 mm. La vascularización estaba dada por finas ramas perforantes provenientes de los vasos torácicos internos, en tanto que recibía ramos nerviosos provenientes de los ramos cutáneos anteriores originados en los nervios intercostales. Los vasos y nervios de este fascículo muscular provenían de los espacios intercostales 2, 3, 4 y 5 (Fig. 4).

El músculo esternal izquierdo se extendía desde la cabeza esternal del músculo esternocleidomastoideo izquierdo (ECMI), de la cual se originaba un tendón cilíndrico dispuesto de cefálico a caudal y de lateral a medial que cursaba hacia el tórax sobre el manubrio esternal, uniéndose a este nivel con su homólogo del lado derecho. Desde el tendón común se originaba el músculo esternal izquierdo, que se dirigía inferior y lateralmente pasando sobre la cara superficial del músculo pectoral mayor, extendiéndose hasta el sexto cartílago costal del mismo lado, a partir del cual daba origen a fibras tendinosas que se curvaban medialmente quedando orientadas de cefálico a caudal y de lateral a medial a la vez que se confundían con fibras de la fascia pectoral y la aponeurosis del oblicuo externo del abdomen (Fig. 3-B). Al igual que su par derecho, el vientre muscular estaba formado por dos planos musculares separados por un tejido laxo y por su cara profunda tenía una fascia propia que lo separaba del pectoral mayor. Su longitud total fue de 184 mm medido desde el tendón común al tendón inferior, el diámetro longitudinal del vientre muscular fue de 85 mm, el diámetro transversal de 42 mm y el diámetro anteroposterior de 1 mm. La vascularización estaba dada por finas ramas perforantes provenientes de los vasos torácicos internos, en tanto que recibía ramos nerviosos provenientes de los nervios cutáneos anteriores originados de los nervios intercostales, los vasos y nervios de este fascículo muscular provenían de los espacios intercostales 2, 3 y 4 (Fig. 4).

La continuidad del tendón común con los músculos esternales de ambas antímeras y con las cabezas esternales de los músculos esternocleidomastoideos forma, a nivel del ángulo esternal, una estructura de apariencia similar a un quiasma tendinoso (Figs. 1 y 2).

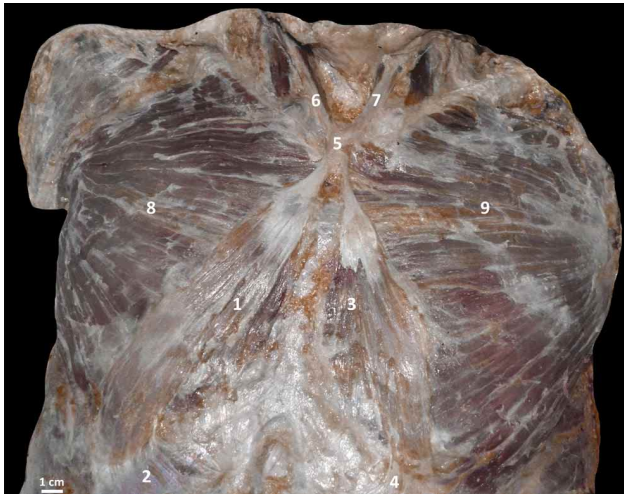

Fig. 1. Diseción de la pared anterior de tórax. 1. M. Esternal derecho; 2. Tendón inferior; 3. M. Esternal izquierdo; 4. Tendón inferior; 5. Tendón común; 6. Cabeza esternal del ECMD; 7. Cabeza esternal del ECMI; 8. M. Pectoral mayor derecho; 9. M. Pectoral mayor izquierdo.

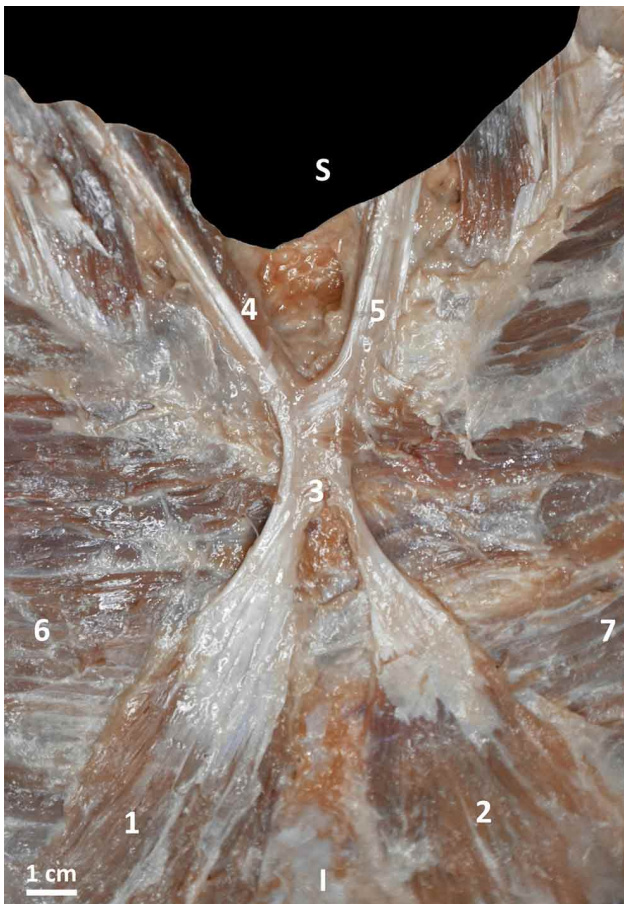


Fig. 2. Diseción de la pared anterior de tórax, acercamiento del tendón común. 1. M. Esternal derecho; 2 M. Esternal izquierdo; 3. Tendón común; 4. Cabeza esternal del ECMD; 5. Cabeza esternal del ECMI; 6. M. Pectoral mayor derecho; 7. M. Pectoral mayor izquierdo.

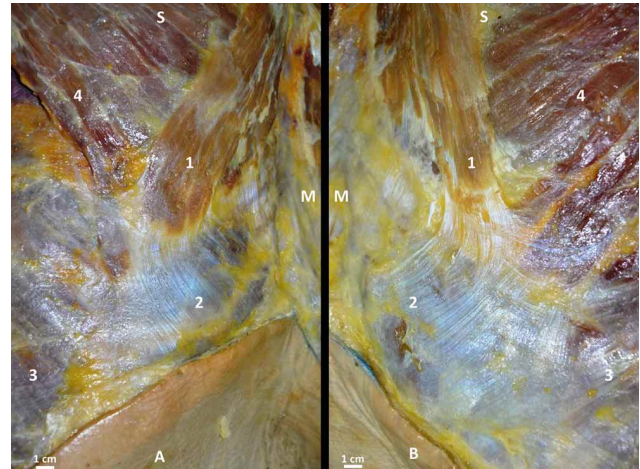


Fig. 3. Diseción de la pared anterior de tórax, se muestra acercamiento de las inserciones caudales de los músculos esternales. En A el lado derecho y en B el lado izquierdo. A. 1. M. Esternal derecho; 2. Tendón inferior; 3. M. Oblicuo externo del abdomen derecho; 4. M. Pectoral mayor derecho. B. 1. M. Esternal izquierdo; 2. Tendón inferior; 3. M. Oblicuo externo del abdomen izquierdo; 4. M. Pectoral mayor izquierdo.



Fig. 4. Diseción de la pared anterior de tórax, se expone vascularización e inervación de los músculos esternales. 1. M. Esternal izquierdo; 2. M. Esternal derecho; 3. Lámina superficial del M. Esternal derecho; 4. Lámina profunda del M. Esternal derecho; 5. Nervio cutáneo anterior y vasos perforantes.

## DISCUSION

La presencia ocasional del músculo esternal en el humano ha sido objeto de gran interés para los anatomistas. En efecto, existe un elevado número de reportes sobre esta entidad muscular en la literatura anatómica, acorde con su nada despreciable prevalencia del orden del 8 % y sus variables formas de presentación. Se han evidenciado diferencias por sexo, que indican mayor frecuencia en mujeres (8,7 %) que en hombres (6,4 %) (Scott-Conner & Al-Jurf, 2002) y diferencias por etnia, que reportan en la población blanca una incidencia de aproximadamente 4-7 %, en la población negra del 8,4 %, y en la población asiática del 11,5 %

(Bergman *et al.*, 1988). El caso descrito en este trabajo corresponde a un hombre de piel blanca, que pertenece estadísticamente a la presentación menos probable.

**Embriología.** Respecto a su origen se ha postulado que el músculo esternal proviene de otros músculos, como son el panículo carnoso, esternocleidomastoideo, pectoral mayor o recto abdominal, basándose en las observaciones sobre la proximidad o continuidad con los tendones de la clavícula y el esternón (Jelev *et al.*, 2001). Esta hipótesis también es aceptada por Orts Llorca (1970), para quien esta variación anatómica representa un vestigio del panículo carnoso. Embriológicamente, este músculo se origina de la columna muscular longitudinal que surge de la porción ventral de los hipómeros torácicos, cuya equivalencia en el abdomen da origen al músculo recto abdominal y su persistencia en el tórax da origen al músculo esternal (Kumar *et al.*, 2003).

Adicionalmente, Abraham (1883) sugirió una conexión entre la presencia del músculo esternal y anencefalia en base al estudio de 11 fetos anencefálicos, de los cuales 6 (55 %) presentaban el músculo esternal, agregando que las aberraciones en los músculos pectorales mayores eran comunes cuando se desarrollaba el músculo esternal; sugiriendo una asociación en el desarrollo embriológico de ambos músculos. Shepherd (1885) ratificó los estudios de Abraham (1883), realizando disecciones de fetos anencefálicos con desarrollo de músculo esternal.

**Clasificación.** Ante la diversas formas de presentación que este músculo puede adoptar Jelev *et al.* (2001) desarrollaron una clasificación que posteriormente fue modificada por Snosek *et al.* (2014) intentando dar cabida a variedades no consideradas. La clasificación de Jelev *et al.* (2001) determinó 4 criterios morfológicos para considerar a un músculo como “músculo esternal”, además de proponer una nomenclatura numérica para definir algunos tipos. La clasificación de Snosek *et al.* (2014) recoge los 4 criterios señalados por Jelev *et al.* (2001), pero redefine los tipos y subtipos de músculo esternal. El músculo presentado en este estudio cumple con los 4 criterios para ser presentado como un músculo esternal, a saber: 1) situarse entre las fascias superficial al músculo pectoral mayor; 2) originarse desde el esternón o la región infraclavicular; 3) insertarse en las costillas inferiores, cartílagos costales, aponeurosis del músculo oblicuo externo del abdomen o la vaina del músculo recto del abdomen; y 4) estar innervado por los nervios pectoral medial o intercostales (Jelev *et al.*, 2001). Aplicando la clasificación modificada por Snosek *et al.* (2014), la variedad aquí presentada es semejante al tipo “otros” subtipo “entrecruzado”, aunque con algunas diferencias respecto al músculo descrito en este trabajo. La variedad “entrecruzado” descrito por este autor tiene un

aspecto de letra “X” similar a lo observado en este trabajo (Fig. 1); sin embargo, dicha variedad corresponde a dos vientres musculares fusionados en la línea media por delante del esternón. En el caso que estamos describiendo los vientres musculares no están fusionados, más bien comparten un tendón superior común (Fig. 2) y el aspecto de “X” lo da la extensión de sus tendones superiores con la cabeza esternal del músculo esternocleidomastoideo, por lo cual corresponden a dos músculos esternales, uno derecho y otro izquierdo.

En relación a la innervación del músculo esternal, Shepherd (1885) señala que está dada por el nervio pectoral medial y lo mismo señala Kida *et al.* (2000). Otras exploraciones cadavéricas y quirúrgicas han informado que el músculo esternal está innervado por los nervios pectorales o ramos anteriores de los nervios intercostales, o una combinación de ambos (Snosek *et al.*, 2014). En el caso acá descrito se observaron ramos nerviosos provenientes de los nervios cutáneos anteriores de los nervios intercostales (Fig. 4), pero no se observó innervación del nervio pectoral medial en ninguno de los dos músculos esternales.

**Implicancia clínica.** El interés clínico que este músculo ha despertado se debe a sus implicancias imagenológicas y quirúrgicas, resultando necesario para los profesionales familiarizarse con este músculo para mejorar su ejercicio médico.

En el ámbito imagenológico, este músculo ha sido descrito como hallazgo accidental durante las mamografías. Con el fin de reducir la posibilidad de omitir una afección neoplásica en la imagen, se ha enfatizado en el correcto posicionamiento del paciente para cubrir la mayor cantidad de tejido mamario sobre el detector, lo que sumado a la mejor calidad de los mamógrafos modernos ha derivado en la mayor detección del músculo esternal, que se observa como una masa irregular de situación medial en la proyección craneocaudal. Más aún, la forma de esta estructura varía de acuerdo a la posición de la paciente, asemejándose a una banda cuando se encuentra en decúbito supino y abultándose en decúbito prono (Nuthakki *et al.*, 2007). En efecto, los reportes antiguos del músculo esternal en exámenes imagenológicos eran pocos en comparación con los actuales. El estudio de Bradley *et al.* (1996) señala haber encontrado 4 casos con músculos esternales en la revisión de mamografías correspondientes a más de 32.000 mujeres. En cambio, la prevalencia reportada en estudios más recientes que han empleado tomografía computarizada con multidetector se asemeja más a los valores de los reportes cadavéricos, alcanzando el 5,8 % según el estudio de Ge *et al.* (2014), que involucró la revisión de 6.000 imágenes de adultos chinos; 6,2 % de acuerdo al estudio de Young Lee *et*

al. (2006) que consideró la revisión de 1.387 imágenes de pacientes coreanos; y 10,5 % según el estudio de Shiotani *et al.* (2012) que incluyó 948 exámenes en Japón. Sin duda, la calidad de imagen de tejido blando que este examen provee, la intención de indagar acerca de la presencia del músculo, y el hecho de involucrar a población asiática explican estos resultados.

La prevalencia reportada a partir de estudios quirúrgicos también es baja, el estudio de Bailey & Tzarnas (1999) identificó al músculo esternal en sólo 3 pacientes con mastectomía durante un período de 15 años, mientras que en el estudio de Harish & Gopinath (2003) que revisó 1.151 registros operatorios de mastectomías, se observó en el 0,7 % de los casos. De acuerdo a Snosek *et al.* (2014), esta baja incidencia responde a la falta de consciencia del cirujano respecto la existencia del músculo esternal, sumado a la alta variabilidad que este músculo presenta. En este sentido, la dificultad para encontrar el plano de disección o un tiempo operatorio reducido podrían ser causantes de estos resultados durante la mastectomía y la cirugía de implante mamario (Salval *et al.*, 2012), destacando que este último procedimiento es la cirugía estética más realizada en Estados Unidos (Alderman *et al.*, 2014), lo cual realza la importancia de conocer esta estructura.

Existen numerosas contribuciones desde el ámbito quirúrgico acerca de las posibilidades que brinda encontrar un músculo esternal, por ejemplo, Schulman & Chun (2005) reportaron una técnica modificada de colocación de expansor tisular en la cirugía reconstructiva de mama ante la presencia de un músculo esternal. Por otra parte, Kabay *et al.* (2005) señalaron haber incluido dicho músculo al retirar una mama durante una mastectomía radical en la cirugía de cáncer. De acuerdo a Khan (2008), el músculo esternal puede ser usado para dar mayor cobertura al implante mamario; también podría ser usado como colgajo en cirugías reconstructivas de tórax o cuello (Salval *et al.*, 2012).

Se ha reportado que el conocimiento general sobre este músculo es escaso por parte del médico general y del especialista, lo cual se condice con la reducida aparición de este músculo en la literatura anatómica moderna, quirúrgica y radiológica (Snosek *et al.*, 2014). Con este trabajo se pretende transmitir bajo estas consideraciones de corte clínico, que el músculo esternal como variación muscular tiene una prevalencia moderada y su presencia puede significar dificultades y oportunidades en el diagnóstico y en cirugías de la pared torácica anterior, por lo cual es necesario que los especialistas del área se familiaricen con él y lo consideren en su pesquisa. El reporte de este particular caso y la breve exposición teórica que lo acompañan son una contribución hacia este fin.

## CONCLUSION

El músculo esternal ha sido identificado con mayor frecuencia en los últimos años debido a las modernas técnicas anatómicas, quirúrgicas y radiológicas; sin embargo, los médicos generales y especialistas no siempre son conscientes de la variante del músculo esternal, que tiene una prevalencia moderada y su presencia debe tenerse en cuenta durante el diagnóstico y las cirugías de la pared anterior del tórax. Este trabajo realiza la descripción de una presentación morfológica en adulto, lo cual tiene un valor informativo e instructivo para la comunidad médica.

## DECLARACIONES

Aprobación ética y consentimiento para participar. El cuerpo utilizado para este estudio fue obtenido del programa de donación de cuerpos para la ciencia de la Pontificia Universidad Católica de Chile. Este programa cumple plenamente con la Declaración de Helsinki de la Asociación Médica Mundial y los requisitos legales y éticos nacionales. Este estudio fue aprobado por el CEC (Comité Ético Científico) MED-UC de la Pontificia Universidad Católica de Chile (No: 190115002).

**Disponibilidad de datos y materiales.** Las bases de datos utilizadas y/o analizadas durante el presente estudio están disponibles a través del autor correspondiente, previa solicitud.

**Financiamiento.** Esta investigación no recibió ninguna subvención específica de fuentes de financiación de sectores público, comercial o sin fines de lucro.

**Presentación en congreso.** Este trabajo fue presentado en el XX Congreso de Anatomía del Cono Sur, desarrollado los días 4, 5 y 6 de Octubre del año 2018.

**AGRADECIMIENTOS.** Los autores agradecen a las personas que con gran generosidad donan su cuerpo a la ciencia, contribuyendo al desarrollo de nuevo profesionales.

---

FARFÁN, C. E.; ECHEVERRÍA, M. M.; INZUNZA, H. O.; INOSTROZA, R. V. & TRAMOLAO, O. J. Bilateral sternal muscle, description of a case and clinical implications. *Int. J. Morphol.*, 41(3):769-774, 2023.

**SUMMARY:** The sternal muscle corresponds to a supernumerary muscle variant of the thoracic musculature, whose oldest description dates to 1604. Throughout history it has been

called the "episternal", "presternal", "rectus thoracis" or "rectus sternalis" muscle. It is located between the superficial fascia and the pectoralis major muscle, has a prevalence of between 3 % and 8 % in the general population, presents unilaterally or bilaterally, exhibits a high interracial variability and can be the cause of diagnostic dilemmas during surgery and imaging examinations. Dissection in an adult male cadaver. Two sternal muscles were found connected superiorly by a central tendon. The right sternal muscle extended from the sternal manubrium to the right seventh costal cartilage. The left sternal muscle extended from the sternal manubrium to the left sixth costal cartilage. The innervation was given by anterior cutaneous branches of the intercostal nerves and the vascularization by perforating branches coming from the internal thoracic vessels. The sternal muscle presents a high morphological variability and the prevalence is influenced by racial factors. Knowing this muscle variation enriches the diagnostic and surgical capacity, reducing the possibility of iatrogenesis.

**KEY WORDS: Bilateral sternal muscle; Supernumerary muscle; Muscle variation.**

## REFERENCIAS BIBLIOGRÁFICAS

- Abraham, P. S. Notes on the occurrence of the musculus sternalis in human anencephalic fetuses. *Trans. Acad. Med. Irel.*, 1:301-4, 1883.
- Alderman, A. K.; Bauer, J.; Fardo, D.; Abrahamse, P. & Pusic, A. Understanding the effect of breast augmentation on quality of life: prospective analysis using the BREAST-Q. *Plast. Reconstr. Surg.*, 133(4):787-95, 2014.
- Arráez-Aybar, L. A.; Sobrado-Perez, J. & Merida-Velasco, J. R. Left musculus sternalis. *Clin. Anat.*, 16(4):350-4, 2003.
- Bailey, P. M. & Tzarnas, C. D. The sternalis muscle: a normal finding encountered during breast surgery. *Plast. Reconstr. Surg.*, 103(4):1189-90, 1999.
- Bergman, R.; Thompson, S.; Affi, A. & Saadeh, F. *Compendium of Human Anatomic Variations*. Munich, Urban & Schwarzenberg, 1988.
- Bradley, F. M.; Hoover Jr., H. C.; Hulka, C. A.; Whitman, G. J.; McCarthy, K. A.; Hall, D. A.; Moore, R. & Kopans, D. B. The sternalis muscle: an unusual normal finding seen on mammography. *Am. J. Roentgenol.*, 166(1):33-6, 1996.
- Federative International Programme for Anatomical Terminology (FIPAT). *Terminologia Anatomica*. Halifax, Dalhousie University, 2019. Disponible en: <https://fipat.library.dal.ca>
- Ge, Z.; Tong, Y.; Zhu, S.; Fang, X.; Zhuo, L. & Gong, X. Prevalence and variance of the sternalis muscle: a study in the Chinese population using multi-detector CT. *Surg. Radiol. Anat.*, 36(3):219-24, 2014.
- Harish, K. & Gopinath, K. Sternalis muscle: importance in surgery of the breast. *Surg. Radiol. Anat.*, 25(3-4):311-4, 2003.
- Jelev, L.; Georgiev, G. & Surchev, L. The sternalis muscle in the Bulgarian population: classification of sternales. *J. Anat.*, 199(Pt. 3):359-63, 2001.
- Kabay, B.; Akdogan, I.; Ozdemir, B. & Adiguzel, E. The left sternalis muscle variation detected during mastectomy. *Folia Morphol. (Warsz.)*, 64(4):338-40, 2005.
- Khan, U. D. Use of the rectus sternalis in augmentation mammoplasty: case report and literature search. *Aesthetic Plast. Surg.*, 32(1):21-4, 2008.
- Kida, M.Y.; Izumi, A. & Tanaka, S. Sternalis muscle: topic for debate. *Clin. Anat.*, 13(2):138-40, 2000.
- Kumar, H.; Rath, G.; Sharma, M.; Kohli, M. & Rani, B. Bilateral sternalis with unusual left-sided presentation: a clinical perspective. *Yonsei Med. J.*, 44(4):719-22, 2003.
- Nuthakki, S.; Gross, M. & Fessell, D. Sonography and helical computed tomography of the sternalis muscle. *J. Ultrasound Med.*, 26(2):247-50, 2007.
- Orts Llorca, F. *Anatomía Humana. Tomo Primero. Aparato Locomotor. Tronco. Cabeza y Cuello*. 4ª ed. Barcelona, Científico-Médica, 1970.
- Salval, A.; Scevola, A. & Baruffaldi Preis, F. W. Sternalis muscle: an uncommon finding during aesthetic breast surgery. *Aesthet. Surg. J.*, 32(7):903-5, 2012.
- Schulman, M. R. & Chun, J. K. The conjoined sternalis-pectoralis muscle flap in immediate tissue expander reconstruction after mastectomy. *Ann. Plast. Surg.*, 55(6):672-5, 2005.
- Scott-Conner, C. E. & Al-Jurf, A. S. The sternalis muscle. *Clin. Anat.*, 15(1):67-9, 2002.
- Shepherd, F. J. The musculus sternalis and its occurrence in (human) anencephalous monsters. *J. Anat. Physiol.*, 19(Pt. 3):310.2-319, 1885.
- Shiotani, M.; Higuchi, T.; Yoshimura, N.; Kiguchi, T.; Takahashi, N.; Maeda, H. & Aoyama, H. The sternalis muscle: radiologic findings on MDCT. *Jpn. J. Radiol.*, 30(9):729-34, 2012.
- Snosek, M.; Tubbs, R. S. & Loukaesternas, M. Sternalis muscle, what every anatomist and clinician should know. *Clin. Anat.*, 27(6):866-84, 2014.
- Spalteholz, W. *Atlas de Anatomía Humana. Tomo Segundo. Regiones, músculos aponeurosis, corazón y vasos sanguíneos*. 14a ed. Barcelona, Labor, 1990.
- Testut, L. *Anomalies Musculaires, Chez L'Homme*. Paris, Masson, 1884.
- Young Lee, B.; Young Byun, J.; Hee Kim, H.; Sook Kim, H.; Mee Cho, S.; Hoon Lee, K.; Sup Song, K.; Soo Kim, B. & Mun Lee, J. The sternalis muscles: incidence and imaging findings on MDCT. *J. Thorac. Imaging*, 21(3):179-83, 2006.

Dirección para correspondencia:

Dr. Emilio Farfán Cabello  
Departamento de Anatomía  
Escuela de Medicina  
Pontificia Universidad Católica de Chile  
Av. Libertador Bernardo O'Higgins #340  
Santiago  
CHILE

E-mail: [efarfanc@uc.cl](mailto:efarfanc@uc.cl)