

Análisis de las Variaciones Anatómicas y Dimensionales del Canal Nasopalatino Mediante Tomografía Computarizada de Haz Cónico

Analysis of the Anatomical and Dimensional Variations of the Nasopalatine Canal by Cone Beam Computed Tomography

Iván E. Godoy¹; Kimberly A. Valenzuela¹; Cecilia P. Arce¹; Marcelo R. Arqueros^{1,2,3}; Macarena C. Rodríguez^{1,2}; Sven E. Niklander³ & Patricio A. Meléndez^{1,4}

GODOY, I. E.; VALENZUELA, K. A.; ARCE, C. P.; ARQUEROS, M. R.; RODRÍGUEZ, M. C.; NIKLANDER, S. E. & MELENDEZ, P. A. Análisis de las variaciones anatómicas y dimensionales del canal nasopalatino mediante tomografía computarizada de haz cónico. *Int. J. Morphol.*, 41(3):881-888, 2023.

RESUMEN: El conocimiento anatómico del canal nasopalatino (CNP) es fundamental para la realización de cirugías en el sector anterior del maxilar y así prever posibles complicaciones. El objetivo de este trabajo es evaluar y determinar las variaciones anatómicas y dimensionales del CNP según sexo, edad y estado dental. Este estudio transversal analizó un total de 251 imágenes de TCHC obtenidas de la base de datos del Servicio de Imagenología Oral y Maxilofacial de la Facultad de Odontología de la Universidad Andrés Bello, Viña del Mar, Chile. Para evaluar la asociación estadística entre variaciones del CNP con sexo, edad y estado dentario se realizó la prueba T de Student, chi-cuadrado y ANOVA ($p < 0,5$). El CNP mostró variabilidad en cuanto a morfología y dimensiones. La forma más predominante del CNP fue cilíndrica (65,33 %) y la forma más frecuente de la curvatura del canal en el plano sagital fue recto inclinado (54,98 %). La longitud media fue de $10,92 \pm 2,82$ mm, siendo mayor en hombres ($p < 0,01$). La variación anatómica más frecuente en el plano coronal fue el tipo canal único (57,76 %). El efecto del sexo sobre la distancia entre la pared anterior del CNP y la cresta vestibular del maxilar no fue significativo ($p > 0,05$). Además, se detectó diferencia significativa entre el estado dentario y la dimensión de la tabla vestibular en relación con el CNP ($p < 0,01$).

Se deben considerar las variaciones de CNP para evitar posibles complicaciones durante los procedimientos quirúrgicos.

PALABRAS CLAVE: Canal nasopalatino; Tomografía computarizada de haz cónico; Anatomía.

INTRODUCCIÓN

La estética dental ha sido uno de los principales desafíos en la odontología, cobrando relevancia en los últimos veinte años con la aparición de los implantes dentales osteointegrados (IOI) (Hakbilen & Magat, 2018). La rehabilitación con IOI en el sector de la premaxila ha sido uno de los principales retos debido a su compleja anatomía, influencias estéticas, funcionalidad, además del componente psicológico y sociológico que presentan los pacientes. Jain *et al.* (2017). Previo a su intervención es necesario realizar una planificación meticulosa y precisa, ya que se ha observado elevadas tasas de reabsorción ósea en la premaxila posterior a la realización de extracciones dentales traumáticas (Singhal *et al.*, 2018). Esto dificulta la colocación ideal de IOI por el acercamiento progresivo de la cresta alveolar ósea

a las estructuras nobles, siendo el canal nasopalatino (CNP) la estructura más afectada en la premaxila (Fernández-Alonso *et al.*, 2015; Safi *et al.*, 2017; Soto, 2018).

El CNP, o también conocido como conducto incisivo o conducto palatino anterior se ubica en la línea media maxilar posterior a los incisivos centrales superiores, y permite comunicar el piso de la cavidad nasal con el paladar duro, donde se abre a través del foramen incisivo (FI). En su recorrido, la mayoría de los casos se bifurca en dos conductos, dirigiéndose a ambos lados del tabique nasal dando origen a los agujeros de Stenson (AS) (Nasseh *et al.*, 2017). A través de cada uno de ellos pasan el nervio nasopalatino y la rama terminal de la arteria nasopalatina descendente, ade-

¹ Facultad de Odontología, Universidad Andres Bello, Viña del Mar, Chile.

² Departamento de Morfología, Facultad de Medicina, Universidad Andres Bello, Viña del Mar, Chile.

³ Unidad de Medicina y Patología Oral, Facultad de Odontología, Universidad Andres Bello, Viña del Mar, Chile.

⁴ Escuela de Ciencias de la Salud, Odontología, Universidad de Viña del Mar, Viña del Mar, Chile.

más de tejido conectivo fibroso, grasa e incluso pequeñas glándulas salivales menores (Gönül *et al.*, 2016; Singhal *et al.*, 2018). La evaluación del tamaño y morfología del CNP es de especial importancia al momento de planificar procedimientos quirúrgicos que involucren la zona de la premaxila (Gönül *et al.*, 2016). Sin embargo, las variaciones anatómicas no están bien documentadas en la literatura y hay pocos estudios sobre el análisis tridimensional del CNP y la reabsorción que conlleva la tabla ósea vestibular (TV) y palatina (TP) con el paso del tiempo luego de la pérdida dentaria en esta zona (Jain *et al.*, 2017; Gil-Marques *et al.*, 2020; Bodereau *et al.*, 2020). Cawood & Howel (1988) observaron que en la región anterior del maxilar el tipo de reabsorción que predomina es la horizontal, que se produce desde la cresta ósea vestibular a la cresta ósea palatina, de este modo se aproximan las estructuras anatómicas al CNP, lo que da como resultado la emergencia de este mismo en la cima de la cresta ósea por la migración del alveolo hacia la zona palatina. Además, el CNP puede llegar a ocupar en ciertas ocasiones un gran porcentaje del ancho de la TV, alcanzando hasta un 58 % de éste (Jain *et al.*, 2017; Hakbilen & Magat, 2018). Es por ello, que determinar el hueso disponible en esta región y el espacio ocupado por el CNP es un desafío con importantes consecuencias clínicas, ya que una buena evaluación puede evitar complicaciones postoperatorias.

La introducción de imágenes tridimensionales mediante tomografías computarizadas de haz cónico (TCHC) ha permitido la observación de estructuras anatómicas en los tres planos; sagital, coronal y axial, eliminando la distorsión de la imagen y superposición de estructuras (Weiss 2nd & Read-Fuller, 2019). Esto permite mostrar la ubicación exacta del CNP (Jain *et al.*, 2017; Hakbilen & Magat, 2018; Soto, 2018). Lo anterior conlleva a una mejor evaluación preoperatoria de la zona y una planificación quirúrgica segura y precisa en la colocación de IOI. El objetivo del presente estudio fue analizar tridimensionalmente las características anatómicas y morfológicas del CNP en los planos axial, coronal y sagital utilizando TCHC, y evaluar el efecto que tienen en la edad, sexo y estado dentario sobre sus características.

MATERIAL Y MÉTODO

Estudio descriptivo retrospectivo transversal, con un universo muestral de 1.470 imágenes de TCHC obtenidas de la base de datos del Servicio de Radiología Oral y Maxilofacial de la Universidad Andrés Bello, sede Viña del Mar, Chile, desde el 1 de enero del año 2014 hasta el 31 de diciembre del año 2020. Los criterios de inclusión fueron: imágenes de mayores de 18 años donde se observe la zona anterior del maxilar. Los criterios de exclusión fueron imá-

genes que presenten dientes impactados, restos radiculares, patologías o cuerpos extraños, IOI en el área del interés y/o tratamiento ortodóncico en curso. En este estudio se evaluó un total de 726 imágenes TCHC. Diez y seis imágenes no fueron monitoreadas por completo, dando un total de 710 imágenes. Se calculó un tamaño muestral de 251 TCHC de los cuales se analizaron las variaciones morfológicas y dimensionales del CNP.

Se utilizó el equipo marca GENDEX modelo GXCB500 (Gendex Dental Systems e Imaging Sciences International LLC, Estados Unidos), con 120 kV, 5 mA, con un tiempo de exposición que oscila entre 12.6 s y 23 s y un vóxel de 0.125 mm o 0.2 mm. La toma de las imágenes de TCHC fueron realizados de acuerdo con los parámetros descritos por el fabricante. Los datos se reconstruyeron en cortes con intervalo de 0,2 mm, colocados paralelos al eje horizontal del hueso alveolar. Los cortes se ajustaron para colocar el CNP en posición vertical en vista coronal y el paladar o piso nasal en una posición horizontal en una vista sagital.

Las reconstrucciones del conjunto de datos volumétrico se crearon utilizando el software Blue Sky plan ®, (Imaging Sciences International, Inc. Langenhagener Straße 71 D-30855 Langenhagen, Germany). Los archivos fueron importados donde se realizó el análisis y medición en los planos axial, sagital y coronal. Las medidas dimensionales del CNP se realizaron en cortes axiales y sagitales, mientras que las formas del CNP se evaluaron en cortes coronales y sagitales. Las mediciones de la TV del maxilar se realizaron mediante cortes sagitales.

Evaluación en corte sagital: Se seleccionaron los siguientes puntos de referencia para las mediciones estandarizadas del CNP y TV:

1. La variante anatómica o forma del CNP se clasificó en cuatro grupos: A o cilíndricos, B o embudo, C o reloj de arena y D o de huso (Nasseh *et al.*, 2017; Gil-Marques *et al.*, 2020) (Fig. 1).
2. Longitud del CNP se definió como la distancia entre el punto medio del FI y el punto medio del AS (Safi *et al.*, 2017; Gil-Marques *et al.*, 2020). En el caso de presentar forma de "Y" o dos canales cilíndricos paralelos, las alturas del canal se evaluaron como el valor medio de las alturas de los canales (Fig. 2).
3. El ángulo de la curvatura del canal se definió como la intersección de la longitud del CNP y una perpendicular trazada desde el paladar duro por una horizontal que va desde ENA a ENP (Fig. 3).
4. La forma de la curvatura del canal se clasificó como vertical recto, vertical curvo, inclinado recto, inclinado curvo (Song *et al.*, 2009; Obando Castillo & Ruiz García de

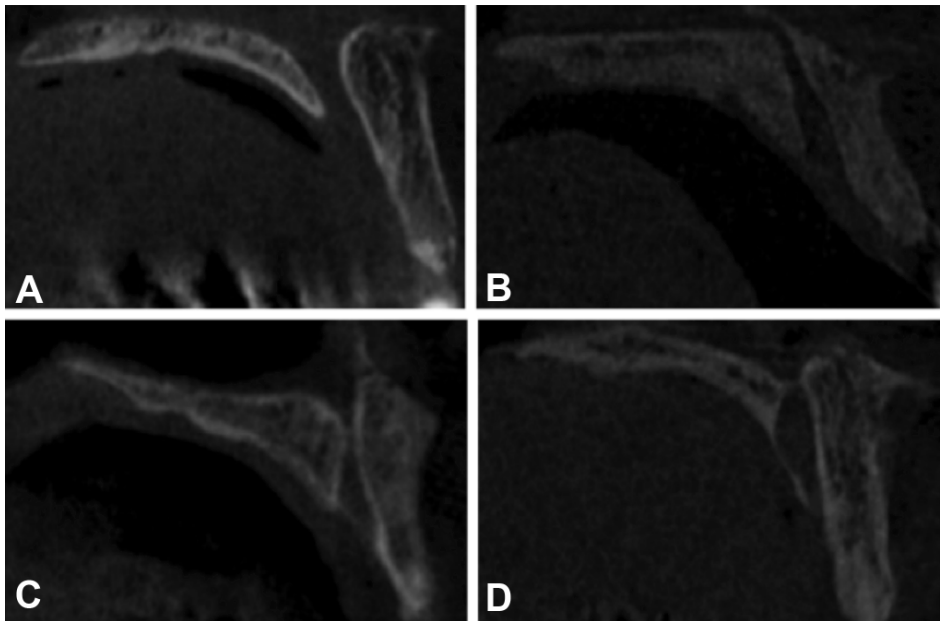


Fig. 1. Variantes anatómicas de la forma del CNP en cortes sagitales de TCHC; A. Cilíndrico; B. Embudo; C. Reloj de arena; D. Huso.

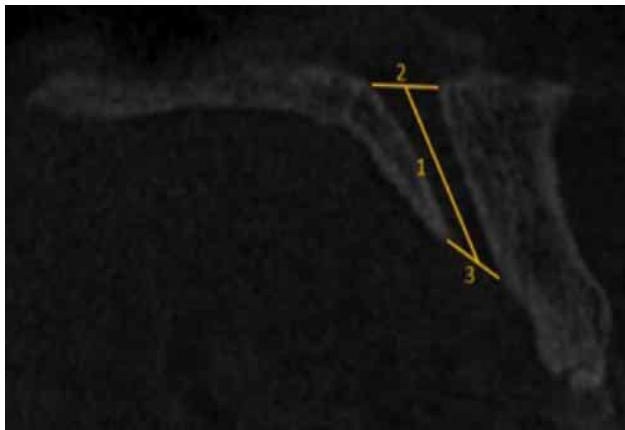


Fig. 2. Diagrama de la medida del ángulo del CNP en un corte sagital; 1. Longitud del CNP, 2. AS, 3. FI.

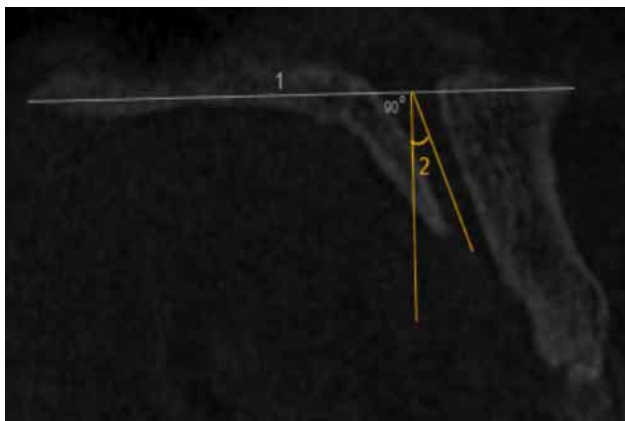


Fig. 3. Diagrama de la medida del ángulo del CNP en un corte sagital; 1. horizontal desde ENA a ENP, 2. ángulo del CNP.

Chacón, 2020). Considerando el suelo nasal, si el eje del canal tiene un ángulo de 10° o $>10^\circ$ con la línea perpendicular se considera inclinado. Un ángulo $<10^\circ$ se considera vertical. La clasificación de recto o curvo se determinó en función a la curvatura de la pared del CNP (Fig. 3).

5. Se calculó el diámetro anteroposterior del FI y AS desde la pared anterior del CNP hasta la pared posterior del CNP (Safi *et al.*, 2017; Gil-Marques *et al.*, 2020) (Fig. 2).

6. La dimensión de la Tabla Vestibular (DTV) con relación al CNP se consideró como la distancia entre la pared anterior de del CNP y la

cresta vestibular anterior del maxilar, esta medición se realizó en tres puntos. Un primer punto fue desde la ENA (DTV1), el segundo en la zona anteroinferior de la corteza bucal (DTV3) y el tercero en el punto medio entre los 2 niveles mencionados anteriormente (DTV2) (Safi *et al.*, 2017; Gil-Marques *et al.*, 2020) (Fig. 4).




Fig. 4. Diagrama de las medidas del CNP en un corte sagital; FI (Foramen incisal), DTV (Dimensión tabla Vestibular).

Evaluación en corte coronal: La forma del CNP se clasificó en tres grupos: canal único (A), dos canales paralelos separados (B) y de tipo “Y” con un FI y dos o más AS (C). Si la bifurcación se encontraba en el límite de AS se consideró como canal único (Safi *et al.*, 2017; Hakbilen & Magat, 2018; Al-Ghurabi & Al-Bahrani, 2020) (Fig. 5).

Evaluación en corte axial: Se calculó el diámetro medio-lateral del FI y AS desde la cortical media y la cortical distal del CNP. En la Figura 6 se observan las variantes anatómicas del CNP en un corte axial (Safi *et al.*, 2017).

Posteriormente, se realizó el análisis de las imágenes de TCHC realizando una inspección detallada por áreas anatómicas. Se observó la reconstrucción multiplanar del examen analizando el volumen en cortes axiales, coronales y sagitales con un grosor de corte de 0,125 mm o 0,2 mm, tomando como guía las estructuras vecinas al CNP. En aquellas situaciones en las que existía más de un TCHC del mismo campo de visión, se consideró la más actual.

Luego se procedió a la selección y recolección de datos para clasificar según el sexo, siendo masculino o femenino; según la edad, dividiéndose en 3 rangos etarios, (1) de 18 a los 39 años, (2) de 40 a los 59 años y (3) igual o mayor a 60 años. También se clasificó según el estado dentario en 3 grupos: (1) presencia de ambos incisivos centrales superiores, (2) ausencia de un incisivo central superior, y (3) ausencia de ambos incisivos centrales superiores.

Calibración: Se realizó un proceso de calibración entre 3 examinadores. Se aplicó la prueba de Kappa para medir la concordancia del observador mediante una prueba de

estandarización de 20 imágenes de TCHC, obteniendo un valor de 0,9.

Análisis estadístico: Todos los datos se ingresaron en Excel® 2016 para Microsoft 365 MSO (versión 2110 compilación 16.0.14527.20234) y se analizaron con el programa JASP versión 0.8.5.1 para Windows 10. La prueba Chi-cuadrado se utilizó para determinar la relación de la forma del CNP con el sexo. Las diferencias de mediciones entre sexos se compararon mediante la prueba T-Student. Las diferencias de los parámetros entre las diferentes edades y estados dentales se analizaron mediante un análisis de varianza (ANOVA). Para todas las pruebas se aceptó un nivel de significancia <0.05.

RESULTADOS

Se analizaron un total de 251 TCHC, donde el grupo de estudio estuvo conformado por 74 hombres (29,48 %) y 177 (70,8 %) mujeres, con una edad promedio de $48,5 \pm 15,4$ años. No se observaron diferencias significativas en la edad y estado dental entre hombres y mujeres ($p = 0,776$ y $0,603$, respectivamente). La distribución de los individuos según el sexo, grupo etario y estado dental se observa en la Tabla I.

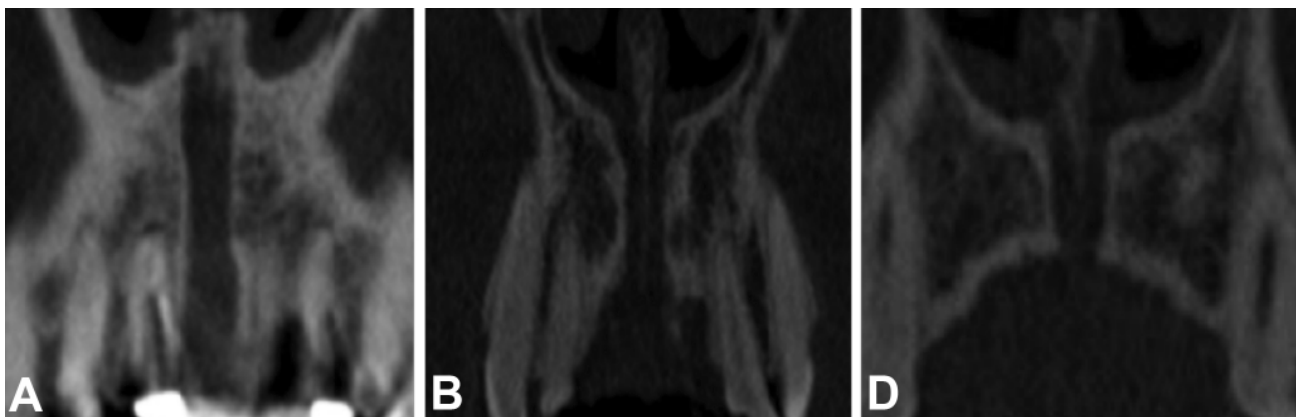

Fig. 5. Variantes anatómicas de la forma del CNP en cortes coronales en TCHC; A. Canal único; B. Dos canales paralelos; C. Canal en forma de Y con un FI y dos o más AS.

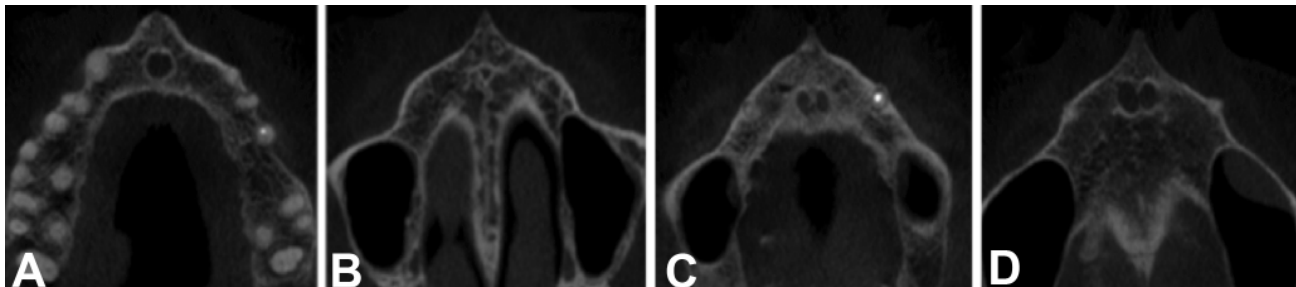


Fig. 6. Variantes anatómicas con corte axial de imágenes de TCHC; A. FI con única abertura, B. AS con única abertura, C. FI con dos aberturas, D. AS con dos aberturas.

Tabla I. Distribución de los individuos según sexo, grupos etarios y estado dental.

Sexo	Estado dental			Grupo etario			Total
	Grupo 1	Grupo 2	Grupo 3	Grupo 1	Grupo 2	Grupo 3	
Mujer	12	151	14	29	100	48	177
Hombre	6	59	9	15	38	21	74
Total	20	210	23	44	138	69	251

Forma del CNP: De los 251 individuos, 164 CNP (65,33 %) tenían forma cilíndrica, 56 (22,31 %) en embudo, 19 (7,56 %) en reloj de arena y 12 (4,78 %) en forma de huso. Se observaron diferencias estadísticamente significativas ($p < 0,01$) entre la forma en un corte sagital y las variables dimensionales del CNP (Tabla II). Al analizar la forma de la curvatura del CNP, la más frecuente fue inclinada recto (54,98 %) y la menos frecuente la vertical curva (4,38 %) (Tabla III). En una vista coronal, la forma que mayoritariamente se observó fue la de un canal único (57,76 %) forma en Y (29,88 %) y dos canales paralelos (12,35 %). No se observaron diferencias estadísticamente significativas entre las formas del CNP con el sexo, edad y estado dentario ($p > 0,05$) (Tabla III).

El diámetro anteroposterior del AS de mayor valor se obtuvo en la forma de reloj de arena, siendo la forma de huso quien obtuvo el diámetro más pequeño. El diámetro anteroposterior de FI más grande se obtuvo en la forma de embudo y reloj de arena, siendo el más pequeño en forma de huso (Tabla IV). Se observó que la DVT1, DVT2 y DVT3 obtuvieron mayores resultados en la forma de huso, mientras que los valores más bajos fueron aquellas en forma de embudo y en DTV3 en la forma de reloj de arena (Tabla IV). Desde una vista axial, el diámetro medio lateral del AS más alto se obtuvo la forma de huso, mientras que el más bajo fue en forma de embudo. El diámetro medio lateral del FI obtuvo el valor más bajo la forma cilíndrica y el valor más elevado en forma de embudo (Tabla IV).

Tabla II. Valores medios de las dimensiones del CNP según la forma.

Formas del canal	n	Longitud	Diámetro AP de AS	Diámetro AP de FI	Ángulo	DVT 1	DVT2	DVT3	Diámetro ML de AS	Diámetro ML de FI	p
Cilindro	164	10,61	3,57	3,77	14,15	11,96	6,94	6,81	4,29	3,62	0,001*
Embudo	56	11,38	2,59	4,28	16,54	11,07	7,03	6,66	3,68	3,82	
Reloj de Arena	19	11,36	4,31	4,24	15,09	11,55	7,32	6,65	3,97	3,68	
Huso	12	12,22	2,25	3,06	15,92	12,09	7,38	7,20	4,77	3,75	

* $p < 0,001$; FI: Foramen Incisivo; SI: Agujero de Stenson; AP: Anteroposterior; ML: Medio lateral; DVT: Dimensión tabla vestibular. NOTA: Prueba de ANOVA.

Tabla III. Distribución de las formas del CNP según sexo, edad y estado dental.

	Sexo		p	Grupo etario			p	Grupo dental			p	Total
	Mujer	Hombre		Grupo 1	Grupo 2	Grupo 3		Grupo 1	Grupo 2	Grupo 3		
	Forma sagital											
Cilíndrica	116	48	0,665	33	90	41	0,190	10	141	13	0,157	164
Embudo	37	19		6	28	22		5	45	6		56
Reloj de arena	14	5		2	14	3		3	12	4		19
Huso	10	2		3	6	3		0	12	0		12
Forma de curvatura												
Vertical recto	52	12	0,126	10	36	20	0,721	7	54	5	0,833	66
Vertical curvo	7	4		2	7	2		0	10	1		11
Inclinado recto	93	45		27	71	40		8	117	13		138
Inclinado curvo	23	13		5	24	7		3	29	4		36
Forma coronal												
Canal único	103	42	0,455	23	85	37	0,680	8	121	16	0,241	145
2 canales paralelos	19	12		7	14	10		1	27	3		31
Canal en Y	55	20		14	39	22		9	62	4		75
Total	177	74		44	138	69		18	210	23		251

Longitud del CNP: La longitud media del CNP fue de 10,92 ± 2,82 mm. En los hombres de 12,37 mm, mientras que, en las mujeres de 10,30 mm, siendo esta diferencia estadísticamente significativa ($p < 0,001$). Se apreció una disminución de la longitud del canal a medida que la edad aumentaba. Al analizar el estado dental se observó que el grupo 2 es quien obtuvo el mayor valor, seguido del grupo 1 y 3. No hubo diferencias estadísticamente significativas en la longitud del CNP según la edad y estado dental de los individuos ($p > 0,05$) (Tabla IV).

Diámetros de AS y FI: Los diámetros anteroposteriores promedio de FI y AS fueron de 3,35 ± 1,71 mm y 3,89 ± 1,56 mm respectivamente. El diámetro en mujeres fue de 3,42 mm para AS y 3,78 mm para FI, en cambio en los hombres fue de 3,17 mm para AS y 4,13 mm para FI, observándose los mayores valores de AS en las mujeres, a diferencia de los hombres, donde los mayores valores se encuentran en el FI. No se encontraron diferencias estadísticamente significativas entre el sexo y los diámetros anteroposteriores del AS y FI ($p > 0,05$). En cuanto al grupo etario los mayores valores de AS se obtuvieron en el grupo 1, en cambio en el FI los mayores valores se observaron en el grupo 3. Según el estado dental, los valores más elevados tanto en el diámetro de AS y FI se obtuvieron en el grupo 3. Los diámetros de

AS y FI no tuvieron una diferencia estadísticamente significativa con el grupo etario y estado dental ($p > 0,05$) (Tabla IV). El diámetro medio lateral desde un corte axial fue de 4,15 ± 1,80 mm para AS y de 3,68 ± 1,12 mm para FI.

Angulación del CNP: El ángulo medio fue de 14,84 ± 8,56°, siendo en los hombres de 16,13° y en las mujeres de 14,29°. En cuanto al grupo etario los mayores valores se obtuvieron en el grupo 2, mientras el grupo 3 obtuvieron los valores más bajos. En el estado dental, los valores mayores fueron registrados por el grupo 3 y el menor valor lo obtuvo el grupo 2. No hubo diferencias estadísticamente significativas entre las angulaciones según el sexo, edad y estado dental (Tabla IV).

Dimensión de la TV: La media de los valores de DTV1 fue de 11,74 mm, DTV2 7,01 mm y DTV3 6,79 mm. En los hombres la DTV1, DTV2 y DTV3 fue de 12,67 mm, 7,81 mm y 7,24 mm, mientras que el de las mujeres fue de 11,34 mm, 6,67 mm y 6,59 mm respectivamente. No hubo diferencias significativas según sexo ($p > 0,05$), pero sí hubo diferencias estadísticamente significativas entre DTV2 y DTV3 según la edad ($p < 0,01$). Se encontró que la DTV1 y DTV2 no tienen diferencias estadísticamente significativas según el estado dental, a diferencia de DTV3 donde sí existe esta diferencia ($p < 0,01$) (Tabla IV).

Tabla IV. Valores medios de las dimensiones del CNP según sexo, edad y estado dental.

	Longitud canal	Diámetro AP-AS	Diámetro AP-FI	Angulo	DVT1	DVT2	DVT3	Diámetro ML-AS	Diámetro ML-FI
Sexo									
Mujer	10,30	3,42	3,78	14,29	11,34	6,67	6,59	4,13	3,70
Hombre	12,37	3,17	4,13	16,13	12,67	7,24	7,24	4,19	3,62
<i>p</i>	< 0,01*	0,309	0,108	0,121	0,004	< 0,001*	< 0,001*	0,624	0,801
Grupo etario									
Grupo 1	11,42	3,54	3,56	14,56	11,88	7,02	7,17	4,27	3,41
Grupo 2	10,87	3,30	3,87	15,58	11,96	6,96	6,75	4,06	3,66
Grupo 3	10,69	3,31	4,13	13,54	11,20	7,10	6,60	4,25	3,89
<i>p</i>	0,398	0,717	0,170	0,265	0,305	0,854	0,101	0,681	0,078
Estado dental									
Grupo 1	10,92	3,39	3,84	14,78	11,76	7,04	6,96	4,19	3,67
Grupo 2	11,44	2,63	4,25	12,41	11,08	6,82	6,28	3,74	3,57
Grupo 3	10,45	3,47	4,01	17,28	12,03	6,89	5,52	4,06	3,84
<i>p</i>	0,533	0,185	0,514	0,189	0,658	0,806	< 0,001*	0,576	0,731

* $p < 0,001$; FI: Foramen Incisivo; SI: Agujero de Stenson; AP: Anteroposterior; ML: Medio lateral; DVT: Dimensión tabla vestibular. NOTA: Prueba de ANOVA y T-Student.

DISCUSIÓN

El conocimiento a cabalidad del CNP, su morfología y disposición en el espacio, es fundamental para la práctica clínica, ya que permite realizar un buen plan de tratamiento, pronóstico y prevenir complicaciones.

En este estudio, se observó que la forma más común del CNP en el plano sagital fue la forma cilíndrica, lo que coincide con lo reportado por otros autores (Von Arx *et al.*, 2013; Fernández-Alonso *et al.*, 2015; Gönül *et al.*, 2016; Jain

et al., 2017; Safi *et al.*, 2017; Nasseh *et al.*, 2017; Obando Castillo & Ruiz García de Chacón, 2020). Por otro lado, Gil-Marques *et al.* (2020), Fukuda *et al.* (2015) y Etoz & Sisman (2014) informaron que la forma de reloj de arena y embudo fueron las formas más comunes, sugiriendo que estas diferencias se podrían explicar por variaciones étnicas o medio ambientales. Se debe tener en cuenta, que en algunas formas del CNP se tendrá ensanchamiento del FI, AS o en el recorrido de este canal, por lo que la angulación en que se coloque el implante tendrá un papel fundamental en cuanto a los riesgos de generar daño en el CNP.

En cuanto a la longitud del CNP se observaron las mediciones similares a las reportadas en otros estudios (Jain *et al.*, 2017; Nasseh *et al.*, 2017; Singhal *et al.*, 2018; Gil-Marques *et al.*, 2020; Bodereau *et al.*, 2020; Obando Castillo & Ruiz García de Chacón, 2020). Sin embargo, hay autores que obtuvieron valores mayores (Safi *et al.*, 2017; Hakbilen & Magat, 2018). Se observó que la mayor longitud del CNP la tienen los hombres producto de las dimensiones craneocaudales relativamente más grandes que el de las mujeres. En relación con el estado dental, Gil-Marques *et al.* (2020) observó que, a pesar de la pérdida dentaria, no hay variación en la longitud del CNP, por lo que no se ve una relación entre la pérdida de un incisivo central superior con el acortamiento de la longitud del CNP, pero esto sí podría verse reflejado en aquellos pacientes con pérdida de ambos incisivos centrales, lo que podría estar provocado por la reabsorción ósea vertical a consecuencia de la pérdida de ambos incisivos. Esto último, dejaría un área limitada para la colocación de un implante y, por lo tanto, se debe ser más cauteloso en su planificación.

En cuanto al diámetro anteroposterior de AS, los datos fueron controversiales, ya que se observó que las mujeres presentaron mayores diámetros, pero otros autores mencionan que los diámetros más elevados pertenecen al sexo masculino (Jain *et al.*, 2017; Safi *et al.*, 2017; Hakbilen & Magat, 2018). Tanto Hakbilen & Magat (2018) y Jain *et al.* (2017) coinciden con el presente estudio al evidenciar que no existen diferencias estadísticamente significativas entre el diámetro anteroposterior de AS y el sexo ($p > 0,05$).

Mientras que el diámetro anteroposterior de FI, diversos autores concluyeron al igual que este estudio, que no existe diferencias estadísticamente significativas entre el sexo y el diámetro anteroposterior de FI ($p > 0,05$) (Jain *et al.*, 2017; Safi *et al.*, 2017; Hakbilen & Magat, 2018). Sobre la edad y el estado dentario, se observó que hay un aumento de los diámetros a medida que avanza la edad. Del mismo modo, Safi *et al.* (2017) en su estudio observaron un aumento progresivo del diámetro en conjunto con la edad del paciente, lo que podría llevar a mayores riesgos quirúrgicos al momento de colo-

car un implante ya que aumentan las probabilidades de perforar el CNP, por lo tanto, esto debe ser considerado por el clínico en la colocación de implantes en pacientes de mayor edad. Al relacionarse con el estado dental, Hakbilen & Magat (2018) concluyeron que a medida que hay una pérdida dentaria, el diámetro de FI iba disminuyendo progresivamente, lo que no se evidenció en el presente estudio. Esta diferencia se podría explicar por la variabilidad en la morfología de los canales que predominaron y fueron medidos en los diferentes estudios, donde las formas cónicas, embudo y reloj de arena presentan un angostamiento en su recorrido.

El grado de angulación se observó que fue mayor en los hombres, lo que difiere con los resultados de otro estudio (Obando Castillo & Ruiz García de Chacón, 2020). Con respecto a la forma del canal en el plano coronal, los hallazgos se asemejan a los publicados por otros autores, aunque ellos consideraron el sitio de bifurcación del conducto en Y en cualquier altura del canal (Gönül *et al.*, 2016; Safi *et al.*, 2017; Al-Ghurabi & Al-Bahrani, 2020). Si bien la mayoría de los conductos fueron de canal único, también fueron frecuentes en forma de Y, donde se debe tener especial cuidado cuando se está frente a este tipo de canal, debido a que existe una bifurcación por donde pasa neurovasculatura limitando el espacio y angulación para colocar un implante. En el presente estudio fueron más predominante las formas rectas por sobre las curvas. Estos resultados podrían facilitar la cirugía de implantes, ya que al ser un canal recto ocupa un espacio tridimensional más predecible para la realización del procedimiento quirúrgico.

En cuanto a la dimensión de la tabla vestibular y la edad, se observaron diferencias estadísticamente significativas. No se encontraron reportes en la literatura coincidentes con el estudio de estas variables por lo que se sugiere incluir en futuras investigaciones. Al realizar un análisis en un corte sagital del canal con la DTV, se observó que la forma de huso fue quien obtuvo los mayores valores de DTV1, DTV2 y DTV3. En cambio, Fernández-Alonso *et al.* (2015), exponen que quienes tienen los mayores valores para DTV1 son aquellos con forma de embudo, mientras que para DTV2 y DTV3 son la forma cilíndrica. Estas variaciones en los resultados se pueden justificar por los variables estímulos que provocan remodelación ósea en la zona anterior, como la ausencia de uno o más dientes y uso de prótesis removible.

En cuanto al diámetro medio-lateral de AS se obtuvieron valores similares a los registrados por Safi *et al.* (2017) a diferencia de lo ocurrió en el estudio de Thakur *et al.* (2013), donde el diámetro medio obtuvo un valor menor. Esta diferencia puede deberse a la variabilidad étnica de la población analizada en los estudios, ya que no es una zona expuesta a estímulos externos como si lo es el FI.

En cuanto al diámetro medio-lateral de FI se observó que las mujeres tienen un diámetro más elevado que los hombres, de la misma forma a los resultados obtenidos por Thakur *et al.* (2013). En cuanto a la edad, se observa un aumento progresivo a medida que avanza el tiempo, siendo las personas mayores de 60 años quienes tienen los valores más altos. Algo similar se puede observar en el estudio de Safi *et al.* (2017), donde también se ve un aumento progresivo del diámetro a medida que avanza la edad, mostrando diferencias estadísticamente significativas con la edad y diámetro medio lateral de FI.

CONCLUSIÓN

El uso de TCHC reveló la importancia de las imágenes tridimensionales en términos de parámetros morfo-dimensionales. Se debe tener mayor precaución en maniobras quirúrgicas realizadas en la premaxila en mujeres, desdentados de la zona anterior y pacientes de edad avanzada. Hay que considerar las variaciones de CNP para evitar posibles complicaciones durante los procedimientos quirúrgicos.

GODOY, I. E.; VALENZUELA, K. A.; ARCE, C. P.; ARQUEROS, M. R.; RODRÍGUEZ, M. C.; NIKLANDER, S. E. & MELENDEZ, P. A. Analysis of anatomical and dimensional variations of the nasopalatine canal by cone beam computed tomography. *Int. J. Morphol.*, 41(3):881-888, 2023.

SUMMARY: Anatomical knowledge of the nasopalatine canal (PNC) is essential for performing surgeries in the anterior sector of the maxilla and thus anticipating possible complications. The objective of this work is to evaluate and determine the anatomical and dimensional variations of the CNP according to sex, age and dental status. This cross-sectional study analyzed a total of 251 CBCT images obtained from the database of the Oral and Maxillofacial Imaging Service of the Faculty of Dentistry of the Andrés Bello University, Viña del Mar, Chile. To evaluate the statistical association between CNP variations with sex, age and dental status, the Student's T test, chi-square and ANOVA ($p < 0.5$) were performed. The CNP showed variability in terms of morphology and dimensions. The most predominant shape of the PNC was cylindrical (65.33 %) and the most frequent shape of the canal curvature in the sagittal plane was straight inclined (54.98 %). The mean length was 10.92 ± 2.82 mm, being greater in men ($p < 0.01$). The most frequent anatomical variation in the coronal plane was the single channel type (57.76 %). The effect of sex on the distance between the anterior wall of the PNC and the buccal crest of the maxilla was not significant ($p > 0.05$). In addition, a significant difference was detected between the dental state and the dimension of the vestibular table in relation to the CNP ($p < 0.01$). CNP variations should be considered to avoid potential complications during surgical procedures.

KEY WORDS: Nasopalatine canal; Cone beam computed tomography; Anatomy.

REFERENCIAS BIBLIOGRÁFICAS

- Al-Ghurabi, Z. H. & Al-Bahrani, Z. M. Radiographic assessment of nasopalatine canal using cone beam computed tomography. *J. Craniofac. Surg.*, 31(1):e4-6, 2020.
- Bodereau, E. F.; Flores, V. Y.; Naldini, P.; Torassa, D. & Tortolini, P. Clinical evaluation of the nasopalatine canal in implant-prosthetic treatment: A pilot study. *Dent J. (Basel)*, 8(2):30, 2020.
- Cawood, J. I. & Howell, R. A. A classification of the edentulous jaws. *Int. J. Oral Maxillofac. Surg.*, 17(4):232-6, 1988.
- Etoz, M. & Sisman, Y. Evaluation of the nasopalatine canal and variations with cone-beam computed tomography. *Surg. Radiol. Anat.*, 36(8):805-12, 2014.
- Fernández-Alonso, A.; Suárez-Quintanilla, J. A.; Muínelo-Lorenzo, J.; Varela-Mallou, J.; Smyth Chamosa, E. & Suárez-Cunqueiro, M. M. Critical anatomic region of nasopalatine canal based on tridimensional analysis: Cone beam computed tomography. *Sci. Rep.*, 5:12568, 2015.
- Fukuda, M.; Matsunaga, S.; Odaka, K.; Oomine, Y.; Kasahara, M.; Yamamoto, M. & Abe, S. Three-dimensional analysis of incisive canals in human dentulous and edentulous maxillary bones. *Int. J. Implant Dent.*, 1(1):12, 2015.
- Gil-Marques, B.; Sanchis-Gimeno, J. A.; Brizuela-Velasco, A.; Perez-Bermejo, M. & Larrazábal-Morón, C. Differences in the shape and direction-course of the nasopalatine canal among dentate, partially edentulous and completely edentulous subjects. *Anat. Sci. Int.*, 95(1):76-84, 2020.
- Gönül, Y.; Bucak, A.; Atalay, Y.; Beker-Acay, M.; Çalis,kan, A.; Sakarya, G.; Soysal, N.; Cimbar, M. & Özbek, M. MDCT evaluation of nasopalatine canal morphometry and variations: An analysis of 100 patients. *Diagn. Interv. Imaging*, 97(11):1165-72, 2016.
- Hakbilen, S. & Magat, G. Evaluation of anatomical and morphological characteristics of the nasopalatine canal in a Turkish population by cone beam computed tomography. *Folia Morphol. (Warsz.)*, 77(3):527-35, 2018.
- Jain, N. V.; Gharatkar, A. A.; Parekh, B. A.; Musani, S. I. & Shah, U. D. Three-dimensional analysis of the anatomical characteristics and dimensions of the nasopalatine canal using cone beam computed tomography. *J. Maxillofac. Oral Surg.*, 16(2):197-204, 2017.
- Nasseh, I.; Aoun, G. & Sokhn, S. Assessment of the nasopalatine canal: An anatomical study. *Acta Inform. Med.*, 25(1):34-8, 2017.
- Obando Castillo, J. L. & Ruiz García de Chacón, V. E. Caracterización anatómica del conducto nasopalatino mediante tomografía computarizada de haz cónico en una población peruana. *Rev. Estomatol. Hered.*, 30(1):7-15, 2020.
- Safi, Y.; Moshfeghi, M.; Rahimian, S.; Kheirkhahi, M. & Manouchehri, M. E. Assessment of nasopalatine canal anatomic variations using cone beam computed tomography in a group of Iranian population. *Iran. J. Radiol.*, 14(1):e13480, 2017.
- Singhal, M. K.; Dandriyal, R.; Aggarwal, A.; Agarwal, A.; Yadav, S. & Baranwal, P. Implant placement into the nasopalatine foramen: Considerations from anatomical and surgical point of view. *Ann. Maxillofac. Surg.*, 8(2):347-51, 2018.
- Song, W. C.; Jo, D. I.; Lee, J. Y.; Kim, J. N.; Hur, M. S.; Hu, K. S.; Kim, H. J.; Shin, C. & Koh, K. S. Microanatomy of the incisive canal using three-dimensional reconstruction of microCT images: an *ex vivo* study. *Oral Surg. Oral Med. Oral Pathol. Oral Radiol. Endod.*, 108(4):583-90, 2009.
- Soto, N. Evaluación de conductos accesorios del maxilar superior. *Rev. Cient. Odontol. (Lima)*, 6(2):143-57, 2018.
- Thakur, A. R.; Burde, K.; Guttal, K. & Naikmasur, V.G. Anatomy and morphology of the nasopalatine canal using cone-beam computed tomography. *Imaging Sci. Dent.*, 43(4):273-81, 2013.
- Von Arx, T.; Lozanoff, S.; Sendi, P. & Bornstein, M. M. Assessment of bone channels other than the nasopalatine canal in the anterior maxilla using limited cone beam computed tomography. *Surg. Radiol. Anat.*, 35(9):783-90, 2013.
- Weiss 2nd, R. & Read-Fuller, A. Cone beam computed tomography in oral and maxillofacial surgery: an evidence-based review. *Dent. J. (Basel)*, 7(2):52, 2019.

Dirección para correspondencia:

Patricio Melendez Rojas

Quillota 980

Viña del Mar - CHILE

E-mail: patricio.melendez@unab.cl