

Análisis Morfológico y Biométrico de la Fóvea de la Cabeza del Fémur

Morphological and Biometric Analysis of the Fovea for Ligament of Head of Femur

Henríquez-Lopes De Araújo, Ana¹; Gübelin Saravia, Karen¹ & Henríquez Pino, Jorge²

HENRÍQUEZ-LOPES DE ARAÚJO, A.; GÜBELIN SARAVIA, K. & HENRÍQUEZ PINO, J. Análisis morfológico y biométrico de la fóvea de la cabeza del fémur. *Int. J. Morphol.*, 41(5):1570-1574, 2023.

RESUMEN: En la literatura actual se encuentra escasa información referente a la fóvea de la cabeza del fémur (fóvea de la cabeza del hueso fémur). Este estudio tuvo como propósito recolectar datos morfológicos y biométricos respecto a la fóvea de la cabeza del fémur y reconocer variaciones que podrían ser de utilidad en las diversas patologías de la región. Se utilizaron 46 huesos fémures humanos pertenecientes al Departamento de Ciencias Básicas de la Universidad de La Frontera, Chile. Para la medición de datos se utilizó material *ad hoc* y los datos fueron analizados el programa Excel y los softwares ImageJ e Image Pro Plus. La longitud promedio de los huesos fémures fue de $43,8 \pm 2,9$ cm; el ángulo de torsión del cuello fue de $23,0 \pm 2,0^\circ$. En el 100 % de las muestras se observó una fóvea en el cuadrante posteroinferior de la cabeza del fémur. El área promedio de la fóvea de la cabeza del fémur fue de $1,51 \pm 0,7$ cm². El perímetro fue de $4,72 \pm 1,0$ cm; la forma de la fóvea fue: 60,9% ovalada, 23,9% triangular y 15,2 % circular, teniendo como base la fórmula derivada del índice craneal, dejando la fórmula como feret mínimo/feret máximo, con el cual los valores mayores a 0,8 se clasificaban como circulares y los menores como ovalados. Conocer la ubicación de la fóvea de la cabeza del fémur adquiere implicancia médica, ya que una fóvea en posición anormalmente alta, en imágenes radiológicas, es un indicador de displasia pélvica. La importancia de las variaciones de la fóvea de la cabeza del fémur debe ser más investigadas para una correcta comprensión de las patologías que afectan a la cabeza femoral.

PALABRAS CLAVE: Fémur; Fóvea de la cabeza del fémur; Displasia pélvica.

INTRODUCCIÓN

La cabeza del fémur es la porción más proximal del fémur y está sostenida por el cuello del fémur y se articula con el acetábulo de la pelvis. La cabeza del fémur es casi esférica (dos tercios) pero tiene una depresión medial conocida como fóvea de la cabeza del fémur (fóvea de la cabeza del hueso fémur) que sirve como punto de unión para el ligamento de la cabeza del fémur. Esta estructura tiene importancia clínica ya que existe una gran preocupación por la necrosis avascular cabeza del fémur asociada con fracturas y displasia pélvica.

La posición de la fóvea de la cabeza del fémur ha sido determinada en los textos de anatomía, como situada en la parte inferior de la cabeza femoral, sin tener en consideración su dirección anteroposterior (Perumal *et al.*, 2016).

Aunque algunos autores citan su posición ligeramente posterior de otras fuentes (Acar *et al.*, 2017) (Bardakos & Villar, 2009); (Beltran *et al.*, 2012); (Cerezal *et al.*, 2012); (Wenger *et al.*, 2007).

Existen circunstancias específicas, en las que el conocimiento de la posición de la fóvea de la cabeza del fémur, adquiere importancia clínica. Se utiliza cada vez más como una de las medidas en la evaluación de las radiografías de la displasia de desarrollo de la cadera y sirve como punto de referencia en la artroscopia de la articulación coxal y además, se utiliza en la práctica antropológica (Beltran *et al.*, 2013); (Nötzli *et al.*, 2001). La evaluación de la fóvea de la cabeza del fémur puede ayudar a determinar la posición rotacional de la cabeza del fémur en la fijación de la

¹ Universidad de la Frontera, Facultad de Medicina, Estudiantes de Séptimo Año, Temuco, Chile.

² Universidad de la Frontera, Facultad de Medicina, Depto. de Ciencias Básicas, Temuco, Chile.

fractura del cuello del fémur y el conocimiento de su posición es crucial en la reconstrucción del ligamento de la cabeza del fémur.

El estudio de la epífisis proximal del fémur ha recibido bastante atención durante las dos últimas décadas, en las cuales se han introducido medidas radiológicas para ayudar a los imagenólogos y cirujanos ortopédicos a diagnosticar enfermedades, evaluar cirugías y planificar intervenciones quirúrgicas (Beaule *et al.*, 2009); (Steppacher *et al.*, 2008); (Acar *et al.*, 2016).

Numerosos estudios se han centrado en la epífisis proximal del fémur utilizando muestras cadavéricas, radiografías o tomografía computarizada, las cuales han demostrado diferencias sustanciales en la geometría proximal del fémur en diferentes grupos de pacientes y, se han introducido muchos parámetros radiológicos para ayudar al diagnóstico y a las intervenciones quirúrgicas.

Sin embargo, son escasas las investigaciones que se han centrado en la localización anatómica exacta de la fóvea de la cabeza del fémur. Algunos investigadores reportaron variaciones anatómicas del ligamento de la cabeza del fémur y de su arteria, la cual tiene con sus ramas terminales perforan la fóvea de la cabeza femoral (Perumal *et al.*, 2016); (Nötzli *et al.*, 2001); (Tan & Wong, 2014). A pesar de todo, resulta extraño que en la literatura no se encuentren estudios centrados en las variaciones de la fóvea de la cabeza femoral y los cambios de tamaño relacionados con el proceso de envejecimiento.

Este estudio se realizó para evaluar la posición, forma, perímetro y área de la fóvea de la cabeza del fémur y reconocer las variaciones anatómicas que podrían ser de utilidad para estudios posteriores.

MATERIAL Y MÉTODO

Se realizó análisis morfológico y morfométrico en 46 fémures humanos (23 derechos y 23 izquierdos), de ambos sexos, pertenecientes a individuos chilenos, en la Unidad de Anatomía Humana Normal del Departamento de Ciencias Básicas de la Universidad de La Frontera, Temuco, Chile.

Para medir la longitud del fémur se ubicó el hueso en posición vertical junto a una regla y se procedió a medir desde la base de las superficies condilares hasta la superficie superior de la cabeza del fémur. Fig 1

El ángulo de torsión del cuello del fémur se midió

posicionando el sobre sobre una mesa plana de tal manera en que los cóndilos y el trocánter mayor se encontraban en contacto con la superficie, se trazó una línea desde el punto más alto de la cabeza de fémur, la cual corresponde al eje del cuello femoral, que al ser proyectada toca la superficie de la mesa, generando allí el ángulo de torsión del cuello y la cabeza del fémur (Fig. 2).



Fig. 1. Longitud de fémur de mayor tamaño, 52,6 cm.

Se fotografió la cara medial de la cabeza del fémur donde fueron trazados un diámetro vertical y uno anteroposterior. De la intersección de las líneas resultaron cuatro cuadrantes, anterosuperior, posterosuperior, anteroinferior y posteroinferior, los cuales fueron utilizados para determinar la ubicación de la fóvea de la cabeza del fémur (Fig 3).

También fueron fotografiadas en los fémures la fóvea de la cabeza, junto a una regla, para medir los perímetros y áreas de estas, utilizando los softwares ImageJ e Image Pro Plus. Además, se utilizaron estos programas para obtener datos respecto a la forma de la fóvea las cuales fueron clasificadas como circular, ovalada y triangular. Se utilizó Excel para tabular los datos.




Fig. 2. Ángulo de torsión de la cabeza del fémur.

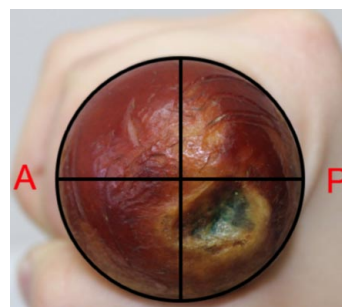


Fig. 3. Vista de fémur derecho con fóvea de la cabeza del fémur mayormente posteroinferior. P: Posterior A: Anterior

RESULTADOS

La longitud promedio de los fémures fue de $43,8 \pm 2,9$ cm, en 25 casos superaban el promedio, siendo 52,6 cm el de mayor longitud y en 21 casos estaban bajo el promedio siendo 38,4 cm el de menor longitud (Tabla I) (Fig 4).

El ángulo de torsión del cuello fue de $23 \pm 2,0^\circ$, teniendo 37° como máximo y 0° como mínimo (Tabla II) (Fig 5).

En el 100 % de las muestras se observó una sola fóvea de la cabeza bien definida y localizada en el cuadrante posteroinferior de la cabeza del fémur (Fig 6).

El área promedio de la profundidad de la fóvea de la cabeza del fémur fue de $1,51 \pm 0,7$ cm² y el perímetro determinado fue de $4,72 \pm 1,0$ cm (Tablas I y II).

La forma de la fóvea de la cabeza del fémur en los era: circular en el 60,9 %, ovalada en 23,9 % y triangular en 15,2 %. Teniendo como base la fórmula derivada del índice craneal, dejando la fórmula como feret mínimo/feret máximo, los valores mayores a 0,8 se clasificaban como circulares, los menores como ovaladas y las que se veían físicamente triangulares se clasificaban como tal (Fig 7).

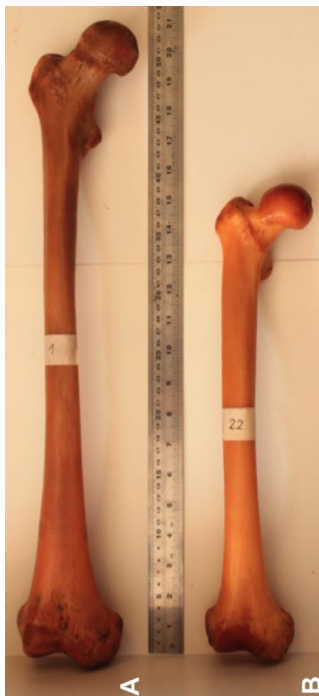

Fig. 4. Diferencias en la longitud del fémur. A) Fémur de 52,6 cm. B) Fémur de 38,4 cm.




Fig. 5. Ángulos de torsión del cuello y la cabeza del fémur. A) Ángulo de torsión de 37° B) Ángulo de torsión de 0° .

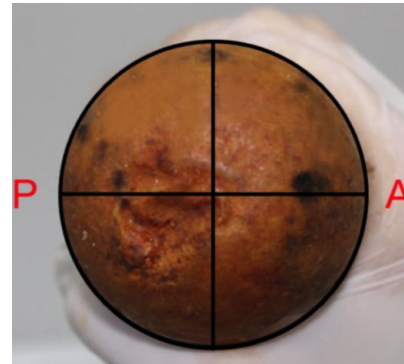


Fig. 6. Vista de fémur izquierdo con fóvea de la cabeza del fémur mayormente posteroinferior. P: Posterior A: Anterior.

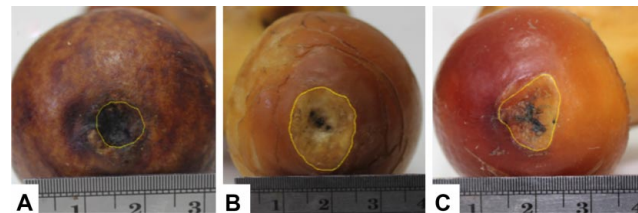


Fig. 7. Formas de la fóvea de la cabeza del fémur. A) Fóvea circular. B) Fóvea ovalada. C) Fóvea triangular.

Tabla I. Fémures derechos. Datos representativos.

Nº de Muestra	Longitud fémur (cm)	Ángulo de torsión	Área de la fóvea (cm ²)	Fórmula aplicada	Foma de la fóvea
1	52,6	23°	1,639	0,820	Triangular
4	42,7	26°	0,465	0,916	Circular
16	44,9	31°	0,960	0,779	Ovalada
22	38,4	8°	1,044	0,765	Triangular
31	41,4	37°	2,483	0,802	Circular
35	44,9	24°	0,482	0,585	Ovalada

Tabla II. Fémures izquierdos. Datos representativos.

Nº de Muestra	Longitud fémur (cm)	Ángulo de torsión	Área de la fóvea (cm ²)	Fórmula aplicada	Foma de la fóvea
13	47,7	24°	1,313	0,608	Triangular
15	42,8	17°	1,156	0,837	Circular
21	47,5	20°	1,961	0,581	Ovalada
33	44,8	30°	2,151	0,854	Circular
37	42,2	0°	1,409	0,575	Triangular
45	43,8	26°	0,745	0,670	Ovalada

DISCUSIÓN

El fémur es el hueso más largo y voluminoso del cuerpo humano, con un promedio de 46,0 cm de longitud y que corresponde aproximadamente al 25 % de la estatura del ser humano. Perumal *et al.*, (2017) reportaron una longitud media de $42,5 \pm 2,6$ cm, con rangos entre 37,3 y 50,6 cm, similar a lo encontrado en este estudio.

Con relación al ángulo de torsión del cuello femoral determinamos $23 \pm 2,0^\circ$, con valores entre 0° y 37° , similar a lo reportado por Buarque *et al.*, (2011) de 0° a 35° y a Perumal *et al.*, (2017) quienes determinaron valores medios entre $25,3 \pm 10,5^\circ$ con rangos 0,6 a $66,0^\circ$.

La cabeza del fémur está cubierta por un cartílago articular, excepto en una pequeña depresión ovoide situada ligeramente inferior y posterior al centro de la cabeza denominada fóvea de la cabeza femoral, que sirve de lugar de fijación del ligamento de la cabeza del fémur, (Philippon *et al.*, 2014). En nuestro estudio observamos la fóvea de la cabeza del fémur en el cuadrante posteroinferior de la cabeza del fémur en todos los casos, sin embargo, otros estudios han relatado una ubicación más alta. Nötzli *et al.*, (2001) han sugerido que la posición superior anormal de la fóvea de la cabeza del fémur es un marcador radiológico de displasia pélvica, pudiendo ser un factor predisponente para daño del cartílago articular perifoveolar y acetabular temprano y conducir a una artrosis precoz, al disminuir el área de contacto de la cabeza del fémur con la superficie articular superior del acetábulo que soporta el peso. En un estudio de Beltrán *et al.*, (2012) utilizando resonancia magnética establecieron la asociación entre la posición alta de la fóvea de la cabeza del fémur y la displasia pélvica en adultos jóvenes.

Tan & Wong, (1990) señalaron que el ligamento de la cabeza del fémur tiene longitudes variables y a veces consta de múltiples haces. También relataron que este ligamento está ausente en el 10 % de los individuos. La función exacta del ligamento de la cabeza del fémur todavía no se conoce bien, sin embargo, Martin *et al.*, (2014), informaron que el ligamento de la cabeza del fémur se compone de un número variado de haces y tiene una función estabilizadora en las rotaciones y tracciones internas y externas de la articulación coxal.

El área promedio de la fóvea de la cabeza del fémur en nuestro estudio medía $1,51 \pm 0,7$ cm², similar a los 1,81 cm² reportado por Perumal *et al.*, (2017). Por otra parte no encontramos datos morfométricos relativos al perímetro de la fóvea de la cabeza del fémur.

Algunos autores, han señalado a través de análisis estadístico del índice de fóvea de la cabeza del fémur, que el diámetro de la fóvea aumenta con el proceso de envejecimiento. Este agrandamiento puede explicarse por la degeneración del delgado margen del cartílago perifoveolar el cual puede verse afectado en diversas patologías.

Respecto a relación a la forma de la fóvea de la cabeza femoral, que mayormente era ovalada y en menor grado circular, fue bastante similar a lo reportado e el estudio de Perumal *et al.*, (2017).

Es necesario realizar más estudios clínicos y radiológicos para correlacionar la asociación de las diferentes configuraciones de la fóvea de la cabeza femoral con algunas características anatómicas y patológicas bien conocidas de la cabeza del fémur, incluida la agenesia del ligamento de la cabeza del fémur y su hipertrofia.

HENRÍQUEZ LOPES DE ARAÚJO, A.; GÜBELIN SARAVIA, K. & HENRÍQUEZ PINO, J. Morphological and biometric analysis of the fovea for ligament of head of femur. *Int. J. Morphol.*, 41(5):1570-1574, 2023.

SUMMARY: In the current literature there is little information regarding the fovea for ligament of head of femur. The aim of this study was to collect morphological and biometric data regarding the fovea for ligament of head of femur and recognize variations that could be useful in the various pathologies of the region. Forty six human femur bones belonging to the Department of Basic Sciences of the University of La Frontera, Chile were used. For data measurement, *ad hoc* material was used and the data were analyzed with the Excel program and the ImageJ and Image Pro Plus software. The average length of the femur bones was 43.8 ± 2.9 cm; the neck torsion angle was $23.0 \pm 2.0^\circ$. In 100% of the samples, a fovea was observed in the posteroinferior quadrant of the head of femur. The average area of the fovea for ligament of head of femur was 1.51 ± 0.7 cm². The perimeter was 4.72 ± 1.0 cm; The shape of the fovea was: 60.9% oval, 23.9% triangular and 15.2% circular, based on the formula derived from the cranial index, leaving the formula as minimum feret/maximum feret, with which the values greater than 0.8 were classified as circular and those less as oval. Knowing the location of the fovea for ligament of head of femur acquires medical implications, since a fovea in an abnormally high position, in radiological images, is an indicator of pelvic dysplasia. The importance of variations in the fovea for ligament of head of femur must be further investigated for a correct understanding of the pathologies that affect the femoral head.

KEYWORDS: Femur; Fovea for ligament of head of femur; Pelvic dysplasia.

REFERENCIAS BIBLIOGRÁFICAS

- Acar, N.; Harb, A.; Albaya, A. & Kaskin, H. The clinical results of a novel method for minimal invasive dynamic hip screw fixation of intertrochanteric fractures compared to the conventional one. *Eur. J. Trauma Emerg. Surg.* 43(5):627-35, 2016.
- Acar, N.; Karaarslan, A.; Karakasli, A. & Erduran, M. Femoral head fovea capitis variant configurations and age related changes – A radiological study. *Iran J. Radiol.*, 14(2):e41130, 2017.
- Bardakos, N. & Villar, R. The ligamentum teres of the adult hip. *J. Bone Jt Surg Br.* 91:8-15, 2009.
- Beaule, P. E.; Allen, D. J.; Clohisy, J. C.; Schoenecker, P. & Leunig, M. The young adult with hip impingement: deciding on the optimal intervention. *J. Bone Joint Surg. Am.*, 91(1):210-21, 2009.
- Beltran, L. S.; Mayo, J. D.; Rosenberg, Z. S.; De Tuesta, M. D.; Martin, O. & Neto, L. S. Fovea alta on MR images: is it a marker of hip dysplasia in young adults? *Am. J. Roentgenol.*, 199(4):879-83, 2012.
- Beltran, L. S.; Rosenberg, Z. S.; Mayo, J. D. De Tuesta, M. D.; Martin, O.; Neto, L. P. & Bencardino, J. T. Imaging evaluation of developmental hip dysplasia in the young adult. *Am. J. Roentgenol.*, 200:1077-88. 2013.
- Buarque, L.; Silva, J.; Rodrigues, C.; Lopes, E. Evaluación de las Variaciones del Ángulo de Torsión del Fémur en Fémures Aislados de Individuos Brasileños. *Int. J. Morphol* 29(1):252-5. 2011.
- Burhan, Y.; Mehmet, A. & Glzem, C. The morphometry, localization, and shape types of the fovea capitis femoris, and their relationship with the femoral head parameters. *Surg. Radiol. Anat.*, 42(10):1243-54, 2020.
- Cerezal, L.; Arnaiz, J.; Canga, A.; Piedra, T.; Altonaga, J. R.; Munafo, R. & Perez-Carro, L. Emerging topics on the hip: ligamentum teres and hip microinstability. *Eur. J. Radiol.*, 81:3745-54, 2012.
- Ceynowa, M.; Roclawski, M.; Pankowski, R. & Mazurek, T. The position and morphometry of the fovea capitis femoris in computed tomography of the hip. *Surg. Radiol. Anat.*, 41(1):101-7, 2019.
- Lindner, D.; Sharp, K. G.; Trenga, A. P.; Stone, J.; Stake, C. E. & Domb, B. G. Arthroscopic ligamentum teres reconstruction. *Arthrosc. Tech.* 2:e21-e25, 2013.
- Martin, H. D.; Hatem, M. A.; Kivlan, B. R. & Martin, R. L. Function of the ligamentum teres in limiting hip rotation: a cadaveric study. *Arthroscopy*, 30(9):1085- 91, 2014.
- Notzli, H. P.; Muller, S. M. & Ganz, R. The relationship between fovea capitis femoris and weight bearing area in the normal and dysplastic hip in adults: a radiologic study. *Z. Orthop. Ihre. Grenzgeb*, 139(6):502-6, 2001.
- Perumal, V.; Woodley, S. J. & Nicholson, H. D. The morphology and morphometry of the fovea capitis femoris. *Surg. Radiol. Anat.*, 39(7):791-8, 2017.
- Perumal, V.; Woodley, S. J. & Nicholson, H. D. Ligament of the head of femur: A comprehensive review of its anatomy, embryology, and potential function. *Clin. Anat.*, 29(2):247-55, 2016.
- Philippon, M. J.; Rasmussen, M.T.; Turnbull, T.L.; Trindade, C.A.; Hamming, M. G.; Ellman, M. B.; Harris, M.; LaPrade, R. & Wijdicks, C. Structural Properties of the Native Ligamentum Teres. *Orthop. J. Sports Med.*, 2(12):2325967114561962, 2014.
- Steppacher, S. D.; Tannast, M.; Ganz, R. & Siebenrock K. A. Mean 20-year followup of Bernese periacetabular osteotomy. *Clin. Orthop. Relat. Res.*, 466(7):1633-44, 2008.
- Tan, C. K. & Wong, W. C. Absence of the ligament of head of femur in the human hip joint. *Singapore Med. J.*, 31(4):360-3, 1990.
- Wenger, D.; Miyajji, F.; Mahar, A. & Oka, R. The mechanical properties of the ligamentum teres. *J. Pediatr. Orthop.*, 27:408-10, 2007.

Dirección para correspondencia:

Dr. Jorge Henriquez Pino
Facultad de Medicina
Universidad de La Frontera
Temuco
CHILE

E-mail: jorge.henriquez@ufrontera.cl