

Variaciones Anatómicas del Nervio Lingual: Relevancia Clínica y Consideraciones en Cirugía Oral y Maxilofacial. Revisión Narrativa

Anatomical Variations of the Lingual Nerve: Clinical Relevance and Considerations in Oral and Maxillofacial Surgery. Narrative Review

Jorge Henríquez¹; Sebastián Arteaga² & David Thomas¹

HENRÍQUEZ, J.; ARTEAGA, S. & THOMAS, D. Variaciones anatómicas del nervio lingual: Relevancia clínica y consideraciones en cirugía oral y maxilofacial. Revisión narrativa. *Int. J. Morphol.*, 44(2):580-587, 2026.

RESUMEN: El nervio lingual (NL) es un ramo sensitivo de la división mandibular del nervio trigémino que participa en la sensibilidad de los dos tercios anteriores de la lengua, del piso de la cavidad oral y de la mucosa gingival lingual, además de conducir fibras gustativas y parasimpáticas mediante su conexión con la cuerda del tímpano. Su trayecto anatómico es complejo y presenta una variabilidad considerable, particularmente en la región posterior mandibular, lo que lo expone a un alto riesgo de lesión iatrogénica durante procedimientos quirúrgicos. El objetivo de esta revisión fue describir el origen, el recorrido y las principales variaciones anatómicas del NL, así como analizar su relevancia clínica en cirugía oral y maxilofacial. Se realizó una revisión narrativa de la literatura mediante búsquedas en PubMed, SciELO, MEDLINE, Scopus y Web of Science, complementada con la revisión de textos clásicos de anatomía, incluyendo estudios en humanos basados en disección cadavérica, técnicas de imagen y series clínicas, sin restricción por año de publicación. Los resultados evidencian que el NL presenta variaciones relevantes en su origen, profundidad y relación con la cortical ósea lingual, especialmente en el espacio pterigomandibular, la región retromolar y el piso de la cavidad oral, donde puede adoptar trayectorias superficiales y establecer contacto directo con la tabla lingual mandibular. Estas configuraciones anatómicas explican la elevada susceptibilidad del nervio a lesiones durante procedimientos como la extracción de terceros molares, la cirugía ortognática y las cirugías del piso de la cavidad oral. El conocimiento detallado de las variaciones anatómicas del NL resulta esencial para optimizar la planificación quirúrgica y reducir el riesgo de complicaciones neurosensoriales en cirugía oral y maxilofacial.

PALABRAS CLAVE: Nervio lingual; Anatomía; Variaciones anatómicas; Trígono retromolar; Cirugía oral y maxilofacial.

INTRODUCCIÓN

El nervio lingual (NL) es un ramo sensitivo fundamental de la división mandibular (V3) del nervio trigémino, encargado de funciones sensitivas y secretomotoras esenciales en la región oral y maxilofacial (Benninger *et al.*, 2013). Conduce fibras aferentes somáticas generales responsables de la sensibilidad táctil, térmica y nociceptiva de los dos tercios anteriores de la lengua, del piso de la cavidad oral y de la mucosa gingival lingual mandibular (Al-Amery *et al.*, 2016). Asimismo, a través de su conexión con la cuerda del tímpano, transporta fibras aferentes viscerales especiales relacionadas con la percepción gustativa, junto con fibras parasimpáticas preganglionares destinadas a la inervación secretomotora de las glándulas submandibular y sublingual (Iwanaga *et al.*, 2023).

Desde una perspectiva anatómica, el NL presenta un trayecto complejo y variable, caracterizado por relaciones topográficas estrechas con estructuras óseas, musculares, vasculares y glandulares a lo largo de su recorrido desde la fosa infratemporal hasta el interior de la lengua. En particular, su disposición superficial en el espacio pterigomandibular, su proximidad a la cortical ósea lingual mandibular y su relación íntima con la región retromolar y el tercer molar mandibular han sido ampliamente documentadas en estudios de disección cadavérica (Pogrel *et al.*, 1995; Kim *et al.*, 2004; Erdogmus *et al.*, 2008; Benninger *et al.*, 2013). Estas características morfológicas confieren al NL una vulnerabilidad especial frente a maniobras quirúrgicas realizadas en el sector posterior de la mandíbula.

¹Unidad de Anatomía, Departamento Ciencias Básicas, Facultad de Medicina, Universidad de La Frontera, Temuco, Chile.

²Carrera de Odontología, Facultad de Odontología, Universidad de La Frontera, Temuco, Chile.

En el ámbito de la cirugía oral y maxilofacial, el NL se reconoce como una de las estructuras neurológicas con mayor riesgo de lesión iatrogénica. Diversos estudios han señalado que procedimientos como la extracción de terceros molares mandibulares impactados, la osteotomía sagital bilateral de la rama mandibular en cirugía ortognática y las cirugías del piso de la cavidad oral constituyen escenarios de alto riesgo debido a la superposición anatómica entre el trayecto del nervio y los planos quirúrgicos habituales (Tojyo *et al.*, 2019; Kikuta *et al.*, 2019; Iwanaga *et al.*, 2023; Rafiq *et al.*, 2023; Møller-Hansen *et al.*, 2024). Las lesiones del NL pueden manifestarse clínicamente como parestesias, disestesias, alteraciones del gusto y trastornos de la secreción salival, con un impacto significativo en la calidad de vida de los pacientes afectados (Dias *et al.*, 2015; Ngeow *et al.*, 2025).

A pesar de su relevancia clínica y quirúrgica, la literatura evidencia una heterogeneidad considerable en la descripción del origen, el trayecto y las variaciones anatómicas del NL, especialmente en regiones críticas como el espacio pterigomandibular, el triángulo retromolar y el piso de la cavidad oral. Esta variabilidad anatómica subraya la necesidad de una revisión integrada que permita correlacionar los hallazgos morfológicos con sus implicancias quirúrgicas, contribuyendo a una planificación operatoria más segura y a la reducción del riesgo de complicaciones neurosensoriales.

El objetivo de esta revisión fue describir el origen, el recorrido y las principales variaciones anatómicas del NL, así como evaluar su relevancia clínica en el contexto de la cirugía oral y maxilofacial, con el propósito de proporcionar una base anatómica aplicada que contribuya a la planificación quirúrgica y a la reducción del riesgo de complicaciones neurosensoriales asociadas a su manejo operatorio.

MATERIAL Y MÉTODO

Diseño del estudio. Se realizó una revisión narrativa de la literatura, orientada a la recopilación, análisis y síntesis de información anatómica, clínico-anatómica y quirúrgica relacionada con el NL, a partir de estudios descriptivos y observacionales disponibles en la literatura especializada.

Estrategia de búsqueda. La revisión se llevó a cabo mediante una búsqueda electrónica en las bases de datos PubMed, SciELO, MEDLINE, Scopus y Web of Science. Se utilizaron como términos de búsqueda: “lingual nerve”, “anatomy”, “origin”, “course”, “anatomical variations”, “oral surgery”, “maxillofacial surgery”, “lingual

nerve injury”, “third molar surgery” y “retromolar triangle”, combinados mediante los operadores booleanos AND y OR, adaptando la estrategia según las especificaciones de cada base de datos.

Adicionalmente, se efectuó una búsqueda manual de literatura clásica mediante la revisión de libros de anatomía general y anatomía aplicada pertenecientes a una colección particular, escritos en idioma español, portugués e inglés, que abordaran la anatomía del NL y describieran aspectos relacionados con su origen, recorrido y relaciones topográficas.

Criterios de inclusión y exclusión. Se incluyeron estudios realizados en humanos que aportaran información relevante sobre el NL. Fueron considerados elegibles estudios basados en disección cadavérica, investigaciones sustentadas en técnicas de imagen, así como reportes de caso y series de casos que describieran el origen, trayecto, relaciones topográficas o variaciones del NL. Se incluyeron artículos publicados en idioma español, inglés o portugués, disponibles en texto completo, sin restricción por año de publicación ni tamaño muestral.

Se excluyeron estudios experimentales *in vivo* en animales, artículos duplicados, publicaciones incompletas y aquellas sin acceso al texto completo. Asimismo, se excluyeron trabajos que no aportaran información pertinente desde el punto de vista anatómico o quirúrgico del NL.

Metodología de la revisión. La búsqueda electrónica fue realizada en dos oportunidades independientes por un único investigador (SA). La primera etapa de selección se efectuó mediante la lectura de títulos y resúmenes, evaluando su pertinencia temática. Posteriormente, los artículos potencialmente elegibles fueron analizados a texto completo, verificándose su cumplimiento con los criterios de inclusión y exclusión previamente definidos. De manera complementaria, se realizó una búsqueda manual secundaria en las listas de referencias de los artículos incluidos, con el fin de identificar publicaciones adicionales de interés.

Extracción y análisis de datos. La extracción de datos fue realizada por un único investigador (SA) utilizando una ficha estandarizada de recolección de datos. Se registró información relativa al origen, recorrido, relaciones topográficas y variaciones anatómicas del NL, así como los aspectos morfológicos descritos en el contexto de procedimientos quirúrgicos orales y maxilofaciales. La información recopilada fue analizada de forma cualitativa, integrando los hallazgos de los distintos estudios incluidos para elaborar una síntesis narrativa.

RESULTADOS

Se incluyeron 4 libros correspondientes a textos de anatomía general o anatomía aplicada; 3 publicados en idioma español y 1 en inglés. La estrategia de búsqueda en las bases de datos identificó un total de 354 artículos, de los cuales 14 cumplieron los criterios de inclusión. Adicionalmente, se incorporaron 4 artículos identificados mediante búsqueda manual.

De los artículos incluidos, 12 correspondieron a estudios en material cadavérico, 1 a estudios en pacientes evaluados mediante ultrasonografía y 5 a investigaciones clínicas en pacientes sometidos a cirugía de extracción de terceros molares impactados o a cirugía ortognática. Los estudios abordaron diversos aspectos relacionados con el origen, trayecto, relaciones topográficas, variaciones anatómicas del NL y sus implicancias en cirugía oral y maxilofacial.

Origen. El ganglio trigeminal se localiza en la impresión trigeminal del vértice de la cara anterior de la porción petrosa del hueso temporal, desde donde emergen los tres ramos principales del nervio trigémino: oftálmico (V1), maxilar (V2) y mandibular (V3). El nervio mandibular abandona la cavidad craneal a través del foramen oval del ala mayor del hueso esfenoides y, tras un breve trayecto en la fosa infratemporal, da origen a sus ramos terminales posteriores, entre los cuales se encuentra el NL (Rouvière & Delmas, 2002; Standring, 2016; Moore *et al.*, 2018; Kikuta *et al.*, 2019).

El NL se origina habitualmente en la porción superior de la fosa infratemporal como un ramo del tronco posterior de la división mandibular del nervio trigémino. En su segmento proximal, emerge desde la porción anteromedial del nervio mandibular y se localiza

inicialmente entre el músculo tensor del velo del paladar por medial y el músculo pterigoideo lateral por lateral, en un plano profundo con respecto a la rama mandibular (Rouvière & Delmas, 2002; Kim *et al.*, 2004; Benninger *et al.*, 2013; Moore *et al.*, 2018; Kikuta *et al.*, 2019). En esta región, el NL mantiene una relación estrecha con el nervio alveolar inferior, del cual se sitúa anterior y ligeramente medial, encontrándose ambos separados por tejido conectivo laxo y por la fascia interpterigoidea (Pogrel *et al.*, 1995; Houry *et al.*, 2010).

Variaciones en su origen. Diversos estudios anatómicos han descrito variaciones en el nivel exacto de origen del NL dentro de la fosa infratemporal, particularmente en relación con estructuras óseas de referencia como la incisura y la línula mandibular. Estas variaciones se asocian principalmente a diferencias en la altura de emergencia del nervio desde el tronco posterior del nervio mandibular y condicionan modificaciones en su relación topográfica inicial con estructuras neurovasculares y musculares adyacentes. A partir de estudios anatómicos cadavéricos, se han identificado cuatro patrones principales de origen del NL (Kim *et al.*, 2004; Erdogmus *et al.*, 2008) (Fig. 1):

- Tipo I: origen localizado a nivel de la incisura mandibular, con emergencia relativamente superior y trayecto inicial corto.
- Tipo II: origen localizado en la porción superior del espacio comprendido entre la incisura y la línula mandibular, con orientación oblicua descendente.
- Tipo III: origen localizado en la porción inferior del espacio comprendido entre la incisura y la línula mandibular, con una disposición inicial más cercana a la cara interna de la rama mandibular.
- Tipo IV: origen localizado a nivel de la línula mandibular, con una posición inicial más inferior y posterior, próxima al trígono retromolar.

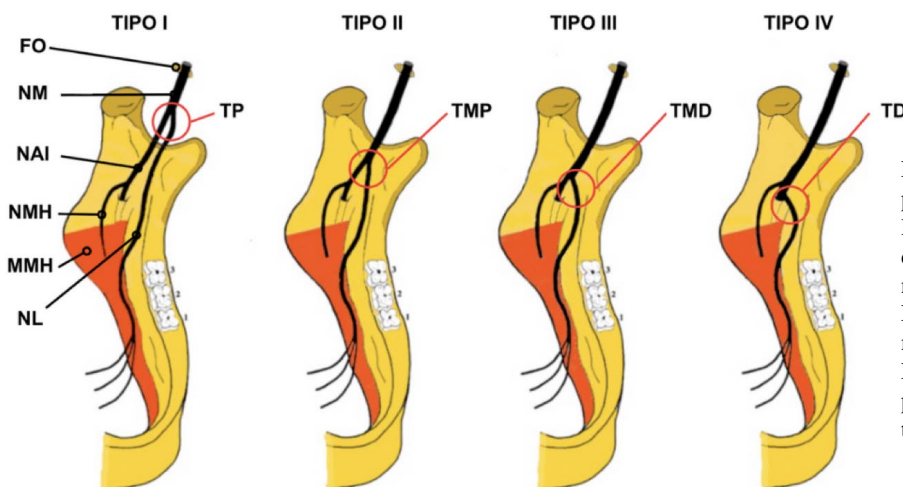


Fig. 1. Esquema representativo de los principales patrones de origen del nervio lingual en la fosa infratemporal, adaptado de Erdogmus *et al.* FO: foramen oval, NM: nervio mandibular, TP: tercio proximal, NAI: nervio alveolar inferior, NMH: nervio milohioideo, MMH: músculo milohioideo, NL: nervio lingual, TMP: tercio medio proximal, TMD: tercio medio distal y TD: tercio distal.

Los patrones de origen más inferiores se asocian a una mayor proximidad temprana del NL a la cortical ósea lingual mandibular y a la región retromolar, modificando su trayecto y su grado de exposición durante abordajes quirúrgicos posteriores mandibulares (Kim *et al.*, 2004; Erdogmus *et al.*, 2008; Benninger *et al.*, 2013).

Trayecto. Desde su origen en la fosa infratemporal, el NL desciende hacia la cavidad oral siguiendo un trayecto oblicuo anteroinferior. Se sitúa anterior al nervio alveolar inferior y describe una curva de concavidad anterior y medial. En su trayecto inicial, pasa por debajo de la cabeza inferior del músculo pterigoideo lateral y se dispone en un plano intermedio entre la fascia interpterigoidea y el músculo pterigoideo medial por medial, y entre el músculo pterigoideo lateral y la rama mandibular por lateral (Rouvière & Delmas, 2002; Benninger *et al.*, 2013; Moore *et al.*, 2018). En este segmento, el nervio puede relacionarse con estructuras ligamentosas como el ligamento pterigoespinoso y el rafe pterigomandibular (McGeachie, 2002; Erdogmus *et al.*, 2008; Mendes *et al.*, 2014).

En esta región, ligeramente inferior a su origen, el NL recibe de manera constante la cuerda del tímpano, que se incorpora generalmente por su cara posterior (Fig. 2). Esta unión ocurre en la porción superior de la fosa infratemporal y permite la incorporación de fibras gustativas destinadas a los dos tercios anteriores de la lengua, así como de fibras parasimpáticas preganglionares dirigidas al ganglio submandibular (Iwanaga *et al.*, 2023). En este nivel, el nervio se dispone

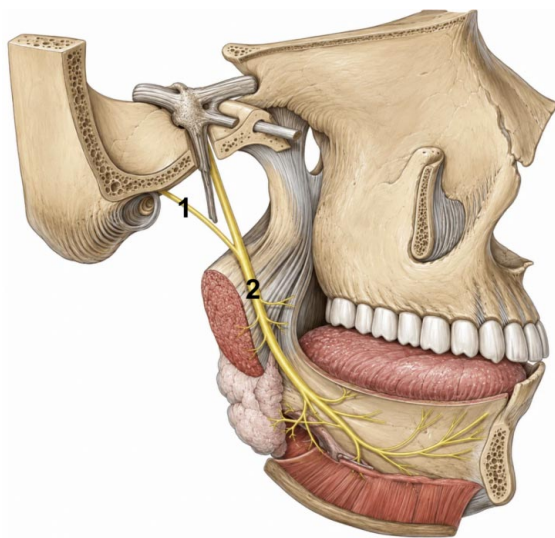


Fig. 2. Vista lateral de la unión entre la cuerda del tímpano y el nervio lingual en la fosa infratemporal. 1. Cuerda del tímpano; 2. Nervio lingual.

sobre la cara medial del músculo pterigoideo lateral y mantiene relaciones vasculares variables, destacando el cruce lateral de la arteria maxilar, la cual puede encontrarse en contacto directo con el nervio a nivel de la incisura mandibular (Mendes *et al.*, 2014).

Posteriormente, el NL se incurva anterior y medialmente e ingresa al espacio pterigomandibular, donde se localiza superficial al músculo pterigoideo medial y medial a la rama mandibular. En este trayecto, el nervio discurre entre la cara interna de la rama mandibular y la superficie lateral del músculo pterigoideo medial, mientras que el ligamento esfenomandibular se dispone lateral a su trayecto (Rouvière & Delmas, 2002; Khoury *et al.*, 2010; Standing, 2016; Moore *et al.*, 2018) (Fig. 3). A nivel del margen anterior de este espacio, el nervio pasa inferior a la inserción mandibular del músculo constrictor superior de la faringe y por debajo del extremo inferior del rafe pterigomandibular, continuando su recorrido apoyado sobre el periostio de la cara interna de la mandíbula (Erdogmus *et al.*, 2008; Mendes *et al.*, 2014).

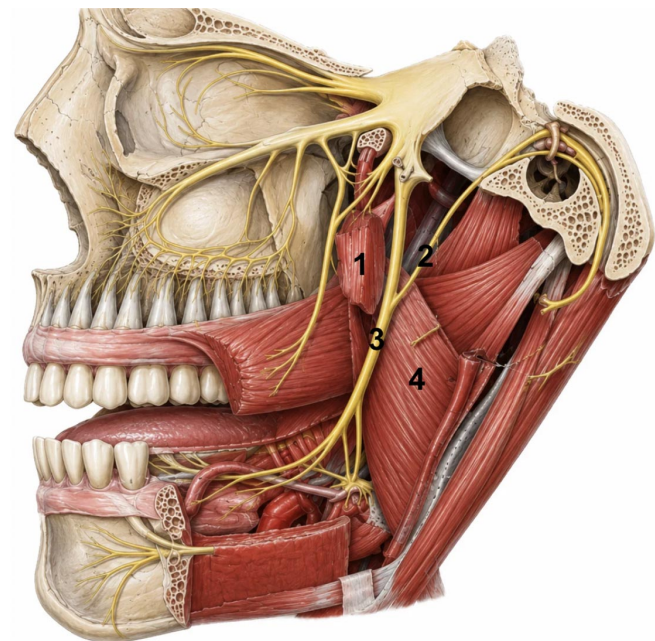


Fig. 3. Vista lateral del trayecto del nervio lingual y sus principales relaciones anatómicas en la fosa infratemporal. 1. Cabeza inferior del músculo pterigoideo lateral; 2. Cuerda del tímpano; 3. Nervio lingual; 4. Cara lateral del músculo pterigoideo medial.

En la región retromolar y del tercer molar mandibular, el NL se aproxima progresivamente a la cresta alveolar lingual, describiendo una curvatura anterior que lo posiciona en íntima relación con la cortical ósea lingual del cuerpo mandibular. En algunos especímenes, el nervio se encuentra a escasos milímetros de la superficie ósea o incluso en un plano submucoso y supraperióstico, separado únicamente por una delgada capa de tejido conectivo laxo y mucosa oral, lo que refleja la escasa protección tisular en este segmento del trayecto (Pogrel *et al.*, 1995; Behnia *et al.*, 2000; Hölzle & Wolff, 2001).

Al continuar su recorrido, el NL se separa progresivamente de la cortical lingual y penetra en el piso de la cavidad oral. Inicialmente, discurre superior al músculo milohioideo y profundo a la mucosa del piso de la cavidad oral. Posteriormente, se relaciona estrechamente con la glándula submandibular, adhiriéndose a su polo superior y recorriendo su cara medial. En este trayecto, el nervio rodea el conducto submandibular describiendo una disposición característica en forma de asa, situándose primero medial al conducto, luego superior a este durante un corto segmento y finalmente inferior, pasando de lateral a medial (Rouvière & Delmas, 2002; Dias *et al.*, 2015; Moore *et al.*, 2018).

Tras este cruce, el nervio continúa su trayecto anterior y medialmente, discuriendo sobre la superficie superior del músculo milohioideo y cruzando los músculos estilugoso e hiogloso, desplazándose a lo largo de la superficie lateral de este último, profundo a la glándula submandibular. Durante este recorrido, el nervio permanece cubierto por la mucosa laxa del surco gingivolingual, región donde se forma el frenillo lingual y desemboca el conducto submandibular. Finalmente, el NL penetra la lengua, anterior a las papilas circunvaladas, donde se divide en múltiples ramos terminales (Rouvière & Delmas, 2002; Al-Amery *et al.*, 2016; Moore *et al.*, 2018).

Variaciones en su trayecto. Los estudios anatómicos incluidos en esta revisión coinciden en que las principales variaciones del NL se concentran en su trayecto distal, particularmente en el espacio pterigomandibular, la región retromolar mandibular y el espacio sublingual. Estas variaciones afectan principalmente la profundidad del nervio, su relación con la cortical ósea lingual y su proximidad a la cresta alveolar, configurando patrones anatómicos heterogéneos entre individuos (Mendes *et al.*, 2014; Al-Amery *et al.*, 2016).

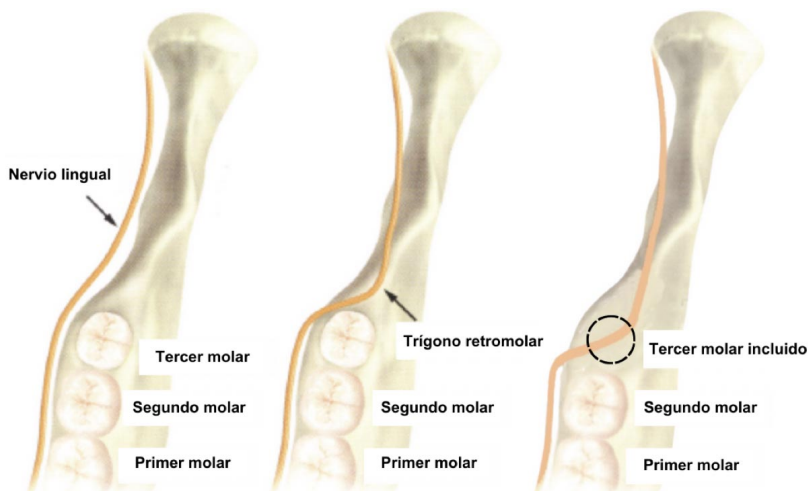


Fig. 4. Representación esquemática del trayecto del nervio lingual sobre la cara interna de la rama y el cuerpo mandibular, incluyendo la variación anatómica en la que el nervio se encuentra sobre el trigono retromolar, adaptada de Tojyo *et al.*

En la región posterior mandibular, el NL puede adoptar un trayecto relativamente profundo, protegido por los tejidos blandos del piso de la cavidad oral, o bien un trayecto superficial, inmediatamente submucoso y suprapariostico sobre la cortical lingual mandibular o el trigono retromolar (Fig. 4). Esta última disposición ha sido descrita en una proporción relevante de especímenes, estimándose que entre un 14% y 15% de los casos el nervio puede encontrarse en una posición alta, incluso a nivel o por encima de la cresta alveolar lingual (Behnia *et al.*, 2000; Erdogmus *et al.*, 2008; Al-Amery *et al.*, 2016).

Asimismo, se ha descrito variabilidad en la relación del NL con la inserción mandibular del músculo milohioideo y con el espacio sublingual. En algunos casos, el nervio discurre inmediatamente superior al músculo milohioideo y profundo a la mucosa del piso de la cavidad oral, mientras que en otros adopta una posición más profunda, en íntima relación con la glándula submandibular. En este segmento también se observan diferencias en el punto y sentido en que el nervio cruza el conducto submandibular, así como en el nivel de emisión de sus ramos terminales (Mendes *et al.*, 2014; Al-Amery *et al.*, 2016).

Implicancias en cirugía oral y maxilofacial. La disposición topográfica del NL adquiere una relevancia particular en cirugía oral y maxilofacial debido a su trayecto superficial y variable, estrechamente relacionado con planos quirúrgicos habituales. Esta relación resulta especialmente significativa en el sector posterior mandibular, donde el nervio se aproxima a la cortical ósea lingual, a la cresta alveolar de los molares posteriores y al trigono retromolar, generando una superposición anatómica directa con áreas frecuentemente abordadas en cirugía dentoalveolar y ortognática (Dias *et al.*, 2015; Iwanaga *et al.*, 2023; Møller-Hansen *et al.*, 2024).

En la cirugía del tercer molar mandibular, los hallazgos anatómicos descritos demuestran que el NL alcanza su máxima cercanía a la superficie ósea en la región molar posterior y retromolar. En este nivel, puede disponerse en un plano submucoso y suprapariostico, separado de la cortical lingual únicamente por mucosa oral y tejido conectivo laxo, pudiendo incluso localizarse sobre la cresta alveolar o en el trigono retromolar. Esta disposición explica la coincidencia espacial entre el trayecto del nervio y los planos quirúrgicos implicados durante el levantamiento de colgajos mucoperiosticos linguales, las osteotomías de la tabla lingual y las

odontosecciones, especialmente en terceros molares incluidos o profundamente impactados (Gülicher & Gerlach, 2001; Tojyo *et al.*, 2019; Iwanaga *et al.*, 2023; Rafiq *et al.*, 2023; Møller-Hansen *et al.*, 2024).

En la osteotomía sagital bilateral de la rama mandibular en cirugía ortognática, el trayecto del NL a través del espacio pterigomandibular adquiere una relevancia anatómico-quirúrgica particular. En este espacio, el nervio discurre entre la cara interna de la rama mandibular y el músculo pterigoideo medial, en una posición relativamente superficial y próxima a los planos donde se realizan los cortes óseos horizontales y verticales característicos de este procedimiento. Esta cercanía ha sido relacionada con las alteraciones neurosensoriales descritas tras osteotomías sagitales, especialmente cuando coexisten variaciones en su origen o trayecto (Kim *et al.*, 2004; Friscia *et al.*, 2017).

Finalmente, las cirugías del piso de la cavidad oral constituyen otro escenario en el cual la anatomía del NL resulta especialmente relevante desde el punto de vista anatómico-quirúrgico. En este territorio, el nervio mantiene relaciones íntimas con la glándula submandibular, la glándula sublingual y el conducto submandibular, describiendo un trayecto característico en forma de asa alrededor de este último. Esta configuración explica su estrecha relación con procedimientos como la exéresis de la glándula submandibular, la exploración o extracción de sialólitos del conducto submandibular, la resección de quistes y tumores del piso de la cavidad oral y otras cirugías del espacio sublingual y submandibular (Benninger *et al.*, 2013; Dias *et al.*, 2015; Iwanaga *et al.*, 2023).

DISCUSIÓN

Los resultados de la presente revisión confirman que el NL presenta una marcada variabilidad anatómica a lo largo de su trayecto, especialmente en la región posterior mandibular, con implicancias directas en cirugía oral y maxilofacial. Nuestros hallazgos coinciden de manera consistente con la evidencia morfológica de mayor nivel disponible, particularmente con el metaanálisis de Ostrowski *et al.* (2024), y la revisión sistemática de Lin *et al.* (2023).

En relación con la posición vertical del NL, los resultados de esta revisión concuerdan estrechamente con Ostrowski *et al.* (2024) quienes, a partir del análisis de 1.665 nervios linguales, demostraron que, si bien la localización infracrestal constituye el patrón predominante, existe un porcentaje clínicamente relevante de nervios ubicados a nivel o por encima de la cresta alveolar lingual. De manera concordante, Lin *et al.* (2023) reportaron una posición supracrestal en 8,8% de los casos en el trigono retromolar y

en 6,3% en terceros molares parcialmente erupcionados, hallazgos que coinciden con las trayectorias superficiales identificadas en la presente revisión.

Desde el punto de vista anatómico-quirúrgico, esta disposición vertical explica la vulnerabilidad del NL durante procedimientos realizados en el sector posterior mandibular. En el plano horizontal, Lin *et al.* (2023) demostraron que el nervio puede encontrarse en contacto directo con la cortical ósea lingual en 19,9% de los casos a nivel retromolar y hasta 35,2% en la región del tercer molar, lo que concuerda con nuestros hallazgos de una relación íntima entre el nervio y la tabla lingual mandibular incluso en ausencia de una posición vertical elevada. El metaanálisis de Ostrowski *et al.* (2024) respalda esta observación al evidenciar una amplia variabilidad en la frecuencia de contacto nervio-cortical, reflejo de la heterogeneidad anatómica interindividual.

Estos datos permiten comprender por qué la mayoría de las lesiones iatrogénicas del NL se concentran en la región molar y retromolar, fenómeno ampliamente documentado en revisiones clínicas. Nuestros resultados coinciden con dicha evidencia al demostrar una superposición directa entre el trayecto del nervio y los planos quirúrgicos habituales durante la exodoncia de terceros molares, el levantamiento de colgajos mucoperiosticos linguales y las osteotomías de la tabla lingual. En este contexto, revisiones como la de Ngeow *et al.* (2025) destacan que el riesgo de lesión no depende exclusivamente de la técnica quirúrgica ni de la experiencia del cirujano, sino también de configuraciones anatómicas preexistentes que sitúan al nervio dentro de zonas de alto riesgo operatorio. Este aspecto adquiere especial relevancia al considerar que, incluso en procedimientos técnicamente correctos, el NL puede lesionarse debido a trayectorias más superficiales, descritas en hasta 17,0% de los casos, lo que refuerza la necesidad de que todo abordaje en la región retromolar y molar posterior sea cuidadosamente planificado, considerando explícitamente la variabilidad anatómica del nervio.

Finalmente, en relación con el segmento sublingual, los resultados de esta revisión coinciden con el metaanálisis de Ostrowski *et al.* (2024) quienes confirmaron que el NL rodea al conducto submandibular describiendo un trayecto característico en forma de asa en la mayoría de los casos. De la misma forma, la revisión sistemática de Lin *et al.* (2023) y los análisis clínico-anatómicos de Ngeow *et al.* (2025) han demostrado que este segmento distal presenta una arborización compleja y altamente variable. Estos hallazgos concuerdan con los resultados de la presente revisión y permiten explicar la aparición de déficits sensitivos o secretomotores posteriores a cirugías del piso de la cavidad oral, incluso en ausencia de una sección evidente del tronco principal del NL.

CONCLUSIONES

La presente revisión confirma que el NL presenta una variabilidad anatómica significativa, especialmente en la región posterior mandibular, donde puede adoptar trayectorias superficiales y relaciones estrechas con la cortical ósea lingual. Estas configuraciones explican su elevada susceptibilidad a lesiones iatrogénicas durante procedimientos frecuentes en cirugía oral y maxilofacial, aun cuando se empleen técnicas quirúrgicas correctas. Desde un enfoque anatómico quirúrgico, el conocimiento detallado de las variaciones del NL resulta esencial para la planificación operatoria en la región molar y retromolar, contribuyendo a la reducción del riesgo de complicaciones neurosensoriales.

HENRÍQUEZ, J.; ARTEAGA, S. & THOMAS, D. Anatomical variations of the lingual nerve: Clinical relevance and considerations in oral and maxillofacial surgery. Narrative review. *Int. J. Morphol.*, 44(2):580-587, 2026.

SUMMARY: The lingual nerve (LN) is a sensory branch of the mandibular division of the trigeminal nerve that provides sensation to the anterior two thirds of the tongue, the floor of the oral cavity, and the lingual gingival mucosa, in addition to conveying gustatory and parasympathetic fibers through its connection with the chorda tympani. Its anatomical course is complex and exhibits considerable variability, particularly in the posterior mandibular region, which exposes it to a high risk of iatrogenic injury during surgical procedures. The aim of this review was to describe the origin, course, and main anatomical variations of the LN, as well as to analyze its clinical relevance in oral and maxillofacial surgery. A narrative review of the literature was conducted through searches in PubMed, SciELO, MEDLINE, Scopus, and Web of Science, complemented by the review of classical anatomy textbooks, including human studies based on cadaveric dissections, imaging techniques, and clinical series, without restriction by year of publication. The results show that the LN exhibits relevant variations in its origin, depth, and relationship with the lingual cortical bone, particularly within the pterygomandibular space, the retromolar region, and the floor of the oral cavity, where it may follow superficial courses and establish direct contact with the mandibular lingual plate. These anatomical configurations explain the high susceptibility of the nerve to injury during procedures such as third molar extraction, orthognathic surgery, and surgeries of the floor of the oral cavity. Detailed knowledge of LN anatomical variations is essential to optimize surgical planning and reduce the risk of neurosensory complications in oral and maxillofacial surgery.

KEY WORDS: Lingual nerve; Anatomy; Anatomical variations; Retromolar region; Oral and maxillofacial surgery.

REFERENCIAS BIBLIOGRÁFICAS

- Al-Amery, S. M.; Nambiar, P.; Naidu, M. & Ngeow, W. C. Variation in lingual nerve course: A human cadaveric study. *PLoS One*, 11(9):e0162773, 2016.
- Behnia, H.; Kheradvar, A. & Shahrokhi, M. An anatomic study of the lingual nerve in the third molar region. *J. Oral Maxillofac. Surg.*, 58(6):649-51, 2000.
- Benninger, B.; Kloenne, J. & Horn, J. L. Clinical anatomy of the lingual nerve and identification with ultrasonography. *Br. J. Oral Maxillofac. Surg.*, 51(6):541-4, 2013.
- Dias, G. J.; de Silva, R. K.; Shah, T.; Sim, E.; Song, N.; Colombage, S. & Cornwall, J. Multivariate assessment of site of lingual nerve. *Br. J. Oral Maxillofac. Surg.*, 53(4):347-51, 2015.
- Erdogmus, S.; Govsa, F. & Celik, S. Anatomic position of the lingual nerve in the mandibular third molar region as potential risk factors for nerve palsy. *J. Craniofac. Surg.*, 19(1):264-70, 2008.
- Friscia, M.; Sbordone, C.; Petrocelli, M.; Vaira, L. A.; Attanasi, F.; Cassandro, F. M.; Paternoster, M.; Iaconetta, G. & Califano, L. Complications after orthognathic surgery: our experience on 423 cases. *Oral Maxillofac. Surg.*, 21(2):171-7, 2017.
- Güllicher, D. & Gerlach, K. L. Sensory impairment of the lingual and inferior alveolar nerves following removal of impacted mandibular third molars. *Int. J. Oral Maxillofac. Surg.*, 30(4):306-12, 2001.
- Hölzle, F. W. & Wolff, K. D. Anatomic position of the lingual nerve in the mandibular third molar region with special consideration of an atrophied mandibular crest. *Int. J. Oral Maxillofac. Surg.*, 30(4):333-8, 2001.
- Iwanaga, J.; Jackson, N.; Toriumi, T.; Kageyama, I.; Reina, F.; Carrera, A.; Fukino, K.; Kitagawa, N. & Tubbs, R. S. The sublingual branch of the lingual nerve: Anatomical study and suggestion for a new terminology. *Clin. Anat.*, 36(6):900-4, 2023.
- Kikuta, S.; Iwanaga, J.; Kusakawa, J. & Tubbs, R. S. An anatomical study of the lingual nerve in the lower third molar area. *Anat. Cell Biol.*, 52(2):140-2, 2019.
- Kim, H. J.; Kim, S. Y.; Hu, K. S.; Chung, I. H. & Lee, E. W. Topographic anatomy of the lingual nerve and variations in communication pattern of the mandibular nerve branches. *Surg. Radiol. Anat.*, 26(2):128-35, 2004.
- Khoury, J.; Mihailidis, S.; Ghabriel, M. & Townsend, G. Anatomical relationships within the human pterygomandibular space: relevance to local anesthesia. *Clin. Anat.*, 23(8):936-44, 2010.
- Lin, S. X. Y.; Sim, P. R.; Lai, W. M. C.; Lu, J. X.; Chew, J. R. J. & Wong, R. C. W. Mapping out the surgical anatomy of the lingual nerve: A systematic review and meta-analysis. *J. Korean Assoc. Oral Maxillofac. Surg.*, 49(4):171-83, 2023.
- McGeachie, J. K. Anatomy of the lingual nerve in relation to possible damage during clinical procedures. *Ann. R. Australas. Coll. Dent. Surg.*, 16:109-10, 2002.
- Mendes, M. B. M.; de Carvalho Leite Leal Nunes, C. M. & de Almeida Lopes, M. C. Anatomical relationship of lingual nerve to the region of mandibular third molar. *J. Oral Maxillofac. Res.*, 4(4):e2, 2014.
- Møller-Hansen, D. P.; Baad-Hansen, L. & Jensen, S. S. Permanent lingual nerve injury after dental procedures: a retrospective study of 228 patients. *Int. J. Oral Maxillofac. Surg.*, 53(10):860-6, 2024.
- Moore, K. L.; Dalley, A. F. & Agur, A. M. R. *Clinically Oriented Anatomy*. 8th ed. Philadelphia, Wolters Kluwer, 2018.
- Ngeow, W. C.; Tay, H. W.; Sarna, K.; Cheah, C. W.; Raj, M.; Acharya, S. K.; Koo, Z. Z. & Wey, M. C. Challenges in diagnosing the course of the lingual nerve for clinical practice and research. *Diagnostics (Basel)*, 15(13):1609, 2025.
- Ostrowski, P.; Bonczar, M.; Wilk, J.; Michalczak, M.; Czaja, J.; Niziolek, M.; Sienkiewicz, J.; Szczepanek, E.; Chmielewski, P.; Iskra, T.; et al. The complete anatomy of the lingual nerve: A meta-analysis with implications for oral and maxillofacial surgery. *Clin. Anat.*, 36(6):905-14, 2023.

- Pogrel, M. A.; Renaut, A.; Schmidt, B. & Ammar, A. The relationship of the lingual nerve to the mandibular third molar region: An anatomic study. *J. Oral Maxillofac. Surg.*, 53(10):1178-81, 1995.
- Rafiq, A.; Abbas, I.; Khan, N. S. & Rafiq, A. Lingual nerve injury during impacted mandibular third molar surgery. *J. Coll. Physicians Surg. Pak.*, 33(4):465-8, 2023.
- Rouvière, H. & Delmas, A. Anatomía Humana: Descriptiva, Topográfica y Funcional. Tomo 3: Cabeza y Cuello. 11ª ed. Barcelona, Masson, 2002.
- Standring, S. Gray's Anatomy. The Anatomical Basis of Clinical Practice. 41st ed. New York, Elsevier, 2016.
- Tojyo, I.; Nakanishi, T.; Shintani, Y.; Okamoto, K.; Hiraishi, Y. & Fujita, S. Risk of lingual nerve injuries in removal of mandibular third molars: A retrospective case-control study. *Maxillofac. Plast. Reconstr. Surg.*, 41(1):40, 2019.

Autor de correspondencia:
Jorge Henríquez
Facultad de Medicina
Universidad de La Frontera
Av. Francisco Salazar 01145
Temuco
CHILE

E-mail: jorge.henriquez@ufrontera.cl